

CC 7. 42.

P. 47

UNTERSUCHUNGEN

ÜBER

PILZ-INVASION DES LABYRINTHS

IM GEFOLGE VON

EINFACHER DIPHTHERIE.

VON

Professor Dr. S. MOOS,

A. O. PROFESSOR DER OHRENHEILKUNDE UND VORSTAND DER AKADEMISCHEN OHRENKLINIK IN HEIDELBERG.

SEPARAT-ABDRUCK AUS KNAPP-MOOS' ZEITSCHRIFT FÜR OHRENHEILKUNDE, XVII. BAND.

ROYAL COLLEGE OF PHYSICIANS, EDINB. LIBRARY

MIT ELF TAFELN.

WIESBADEN.
VERLAG VON J. F. BERGMANN.
1887.

Das Recht der Uebersetzung bleibt vorbehalten.

R32696

INHALT.

Seite

Einleitung und Untersuchungsmethode 1

Beschreibung der makroscopischen Befunde 3

Beschreibung der mikroscopischen Befunde 7

Bacteriologischer Theil 17

Uebersicht der in allen Fällen gefundenen Veränderungen. Ihre muthmassliche Genese 23

Auf welchen Wegen gelangen Mikroorganismen bei der Diphtherie in die Felsenbeinpyramide und in das Labyrinth? 27

Klinische Verwerthung der Labyrinthbefunde 29

Behandlung der durch Diphtherie bedingten Labyrinthaffection 32

Ueber das Fieber bei diphtherischen Ohrenleiden 35

Schlussbetrachtung 41

Erklärung der Abbildungen 42

Untersuchungen

über

Pilzinvasion des Labyrinths im Gefolge von einfacher Diphtherie [1]).

Mit der vorliegenden Arbeit übergebe ich den Fachgenossen die erste Beobachtung über directe Einwanderung eines pathogenen Mikroorganismus in die Gewebe des häutigen und knöchernen Labyrinths, sowie der Felsenbeinpyramide. Zur näheren Orientirung des Lesers, namentlich im Interesse einer milden und wohlwollenden Beurtheilung des bacteriologischen Theiles meiner Untersuchungen, muss ich folgende Momente hervorheben:

Ich bin kein Bacteriologe von Fach, auch habe ich im Beginne der Untersuchung der hier in Betracht kommenden sechs Felsenbeine nicht im Entferntesten beabsichtigt auf Bacterien zu fahnden oder nur geahnt, dass ich solche finden würde. Auch war von sämmtlichen Felsenbeinen das äussere und mittlere Ohr bereits untersucht, als sich mir die Ueberzeugung aufdrängte, dass es sich um eine Pilzinvasion des Labyrinths handeln möchte.

Bereits vor 3 Jahren hatte ich in Gemeinschaft mit Herrn Dr. Steinbrügge im XII. Bande der „Zeitschrift für Ohrenheilkunde“ [2]) S. 229—236, die histologischen Befunde von sechs Schläfenbeinen dreier im Hamburger Krankenhause an einfacher Diphtherie verstorbener Kinder beschrieben. Die vorgefundenen Veränderungen betrafen den äusseren Gehörgang, das Trommelfell, den Hammergriff, die Trommelhöhlenschleimhaut und die Adnexen der Trommelhöhle. Im Labyrinth liess sich keine

[1]) In der Sitzung des naturhistorisch-medicinischen Vereins in Heidelberg vom 3. December 1886 habe ich die Resultate dieser Arbeit vorgetragen, die Präparate vorgezeigt und den betreffenden Pilz demonstrirt. — [2]) Herausgegeben in deutscher und englischer Sprache von Knapp und Moos. Wiesbaden, Bergmann.

Abnormität nachweisen. Bemerkenswerth war nur die an den meisten Präparaten constatirte Gerinnung der Lymphe. Mit Rücksicht auf verschiedene Befunde im Mittelohre (l. c. S. 236) kamen wir zu der Ansicht, dass es sich bei den betr. Kindern wahrscheinlich nur um eine leichtere Form der Diphtherie gehandelt habe.

Mich hat das Resultat dieser Untersuchungen in einer Richtung durchaus unbefriedigt gelassen. Ich hatte nämlich im Laufe der Jahre in einer Reihe von Fällen schwere Gehörsstörungen nach Diphtherie beobachtet, deren Eigenthümlichkeit apodiktisch darauf hinwies, der Sitz des Leidens müsse im Labyrinth sein. Diese muthmasslichen Veränderungen im Labyrinth zu erforschen, hat mich veranlasst, das Thema von Neuem aufzunehmen. Im Verlaufe der histologischen Untersuchungen ergab sich dann eine auffallende Uebereinstimmung gewisser pathologischer Befunde, namentlich in den Markräumen der Felsenbeinpyramide, ferner: Mangel jeder Spur von eitriger Entzündung, trotz nekrobiotischer Veränderungen, selbst Nekrose des Knochens, genug Momente, die mir sagen mussten, ich würde mich ohne den Versuch eines Nachweises von pathogenen Mikroorganismen einer Unterlassungssünde schuldig machen.

Die Untersuchungen betreffen sechs Felsenbeine von drei an Diphtherie verstorbenen Kindern. Sie wurden mir von befreundeter Seite von auswärts mit allerdings nur spärlichen Notizen zugeschickt. Diese enthielten leider keine Angaben über die Dauer der Krankheit, ein Mangel, den ich im Interesse der Deutung über die Dauer der Entwickelung der pathologischen Befunde nur beklagen kann.

Untersuchungsmethode.

Die Felsenbeine waren in Müller'scher Lösung gelegen. Nach der Untersuchung des äusseren und mittleren Ohres wurden die Pyramiden abgetrennt, mit Chromsäure, zuerst $^1/_6$-, dann $^1/_4$-, zuletzt $^1/_2$ %iger Lösung, welch' letzterer noch 2 %ige Salpetersäure zugesetzt war, entkalkt, dann einige Stunden in fliessendem Wasser ausgewaschen, in absolutem Alcohol aufbewahrt. Hierauf folgte die bekannte Vorbereitung zur Einbettung in Celloidin vor der Anfertigung der Schnitte. Alle Schnitte wurden zuerst in Glycerin aufbewahrt und untersucht.

In Betreff der Pilzuntersuchungen will ich mich kurz fassen:

Es wurde an Quer- oder Längsschnitten durch das Felsenbein die Gram'sche Färbungs-Methode benutzt, die ich als bekannt voraussetze[1]),

[1]) Vergl. Friedländer, Mikroscopische Technik, 3. Aufl., Berlin 1886, S. 49.

und die Präparate entweder in Glycerin oder in Xylolcanadabalsam aufbewahrt. Zuverlässig ist nur dio Aufbewahrung in Xylolcanada.

Zur Untersuchung der Pilze selbst benutzte ich einen Condensor und Oelimmersionslinse 1/12 Zoll Diam. von Hartnack.

Erster Fall. Die zwei ersten Felsenbeine stammen von einem 3jährigen Kinde, welches mit Diphtherie in das Kinder-Krankenhaus aufgenommen, am gleichen Tage tracheotomirt wurde. Tags darauf erfolgte der Tod.

Section: Diphtheritis faucium et laryngis.

Rechtes Felsenbein (No. 1). Aeusseres und mittleres Ohr.

Aeusserer Gehörgang frei. Trommelfell getrübt, eingezogen, zeigt gelbliche Mischfarbe. Umgebung des Ostium pharyng. Tubae, und diese selbst in Bezug auf Lichtung und Textur normal. Trommelhöhle, Fensternischen und pneumatische Nebenräume mit einem gelblichen, gallertigen Exsudat ausgefüllt, welches aus Schleimkörnchen und abgestossenen Epithelzellen besteht. Schleimhaut des Mittelohres und des Promontoriums leicht injicirt, Blutgefässe theilweise überfüllt, hier und da in ihrer Nachbarschaft Pigment verschiedener Farbe und Form. Binnenmuskeln normal.

Resultat: Keine Diphtherie des Mittelohres. Secretorische Form des Mittelohrcatarrhs.

Linkes Felsenbein (No. 2). Aeusseres und mittleres Ohr.

Im äusseren Gehörgange abgestossene Massen von Epithelzellen mit vielen Cholestearintafeln und Eiterkörperchen. Trommelfell serös durchfeuchtet. Cutis verdickt, grauroth, Hammergriff nicht zu sehen. Mittleres Ohr im Ganzen wie rechts, nur kein freies Exsudat. Schleimhaut des Trommelfelles und der beiden ersten Gehörknöchelchen lebhaft injicirt. An der Basis des langen Ambosschenkels eine minimale, kreisrunde, cariöse Stelle, von einem Gefässkranz umgeben. Exquisite Hyperämie der Promontoriumschleimhaut; stellenweise kleine Extravasate. Binnenmuskeln normal.

Resultat: Wahrscheinlich beginnender diphtheritischer Process am Trommelfell, an der Schleimhaut der Paukenhöhle und an der Basis des langen Ambosschenkols.

Rechtes Labyrinth No. 1.

Parallelschnitt zur Längsachse des Felsenbeines.

Gehörnerv. Ein kleines Blutextravasat auf seiner Oberfläche am Eingange in den Porus acusticus internus. Etwas weiter nach innen, nach hinten zwei, nach vorn eine Lücke im Stamm des Acusticus. Die grösste misst 2 Mm. im Längs-, 1 Mm. im Querdurchmesser. Das Periost des Por. acust. int. etwas verdickt, Ränder gefranst. Ein Zweig der A. auditiva interna zerrissen. An den Rändern der Lücken Körnchenzellen. Nirgends mehr Zeichen einer frischen Hämorrhagie. Zwei fernere Lücken finden sich im Ramus vestibuli und im Ramus ampull. frontalis; die erstere oval, 3 Mm. lang, 2 Mm. breit. In der Lücke des Ramus ampull. frontalis ein zerrissener Arterienzweig, Trümmer von Nerven- und Körnchenzellen. Keine Zeichen stattgehabter frischer Blutung. Die noch erhaltenen Nerven in ihrer Structur normal. Periost des Vorhofes und der häutigen Wandungen der Vorhofsgebilde mit Pigment infiltrirt. Nirgends mehr eine Cupula terminalis. — Die Schnecke in jeder Beziehung normal. Der N. facialis intact. Nirgends eine Spur von Eiter.

Veränderung der Halbzirkelgänge und der Ampullen.

Horizontaler und frontaler Bogengang, sowie ihre Ampullen unverändert. Dagegen zeigte sich am unteren Ende des medialen Schenkels vom sagittalen Bogengange eine auf etwa $^1/_{10}$ Mm. sich erstreckende, den endolymphatischen Raum fast ganz ausfüllende Masse.

Bei schwacher Vergrösserung (vergl. Fig. 4 u. 5) sieht man den endolymphatischen Raum bis in die Nähe der häutigen Wand (in medialer Richtung) ausgefüllt von einer ungefähr eiförmigen Masse, welche (in lateraler Richtung) da wo die Ligamenta labyrinthi am zahlreichsten vorhanden sind, mit der Innenwand des häutigen Canals inniger verbunden ist; an der Verbindungsstelle fehlt das Epithel. Die Skizze Fig. 5 ist nach einem Querschnitt an der Spitze der Ausfüllungsmasse entworfen, wo diese frei in den endolymphatischen Raum des häutigen Halbzirkelganges hineinragte. Der Pfeil in Fig. 4 bezeichnet die Stelle, welche bei Hartnack 3/7 in Fig. 6 wiedergegeben ist. Bei dieser Vergrösserung zeigt sich, dass die Ausfüllungsmasse besteht: aus geronnener Lymphe, einem Convolut äusserst schmaler dunkler Fäden (die ausgeschiedene gerinnbare, organische Substanz der Lymphe), und theils frei, theils von diesen eingeschlossen und den grössten Theil der Ausfüllungsmasse

bildend, einkernige, meistens aber mehr- und vielkernige Zellen (Riesenzellen). Die Form der Zellen ist wechselnd: rund, oval, elliptisch, birnförmig. Die einkernigen Zellen zeigen meist einen centralen, nur selten einen excentrisch gelegenen Kern. An manchen Stellen sieht die Masse wie mit Mehl oder feinstem Blüthenstaub überdeckt aus, wahrscheinlich von kleinsten Molekeln geronnener Lymphe herrührend (oder vielleicht von Detritus bereits zerfallener Zellen?). Nebenher zeigten sich das Periost des knöchernen Canals, die Ligamenta labyrinthi und die zwei äusseren Schichten des häutigen Bogenganges mehr oder weniger stark zellig infiltrirt, so dass die fibrilläre Structur der Ligamenta — man vergleiche besonders Fig. 4 — theilweise unkenntlich ist und die zwei äusseren Schichten des häutigen Bogenganges optisch nicht unterschieden werden können.

Eine Vergleichung mit den entsprechenden Querschnitten des lateralen Theiles vom sagittalen Bogengange war, da sämmtliche Schnitte in paralleler Richtung zur Längsachse des Felsenbeines geführt waren, sehr leicht möglich. Hier zeigten sich die einzelnen Schichten sehr deutlich von einander, namentlich die mittlere gegen die Bindegewebs- und die Epithelschicht scharf abgegrenzt, ohne jede Infiltration, glashell und structurlos.

Auffallend war die Thrombose der Blutgefässe des Periostes im knöchernen Halbzirkelgange (vergl. g, Fig. 4 u. 5), dagegen nirgends eine Spur von etwa neugebildeten Blutgefässen.

Es handelt sich demnach um einen reinen cellulär-pathologischen Befund.

Es fragt sich freilich, auf welche Weise dieser cellulär-pathologische Befund zu Stande kommt. Hiervon später.

Labyrinth (No. 2).

Parallelschnitt zur Längsachse des Felsenbeines.

Grosser Defect des Ramus cochleae, vestibuli und sacculi [1]). (Vergl. Fig. 1.) Das Periost, theilweise noch thrombosirte Gefässe zeigend, theils ausgefranst, theils verdickt, theils von normaler Breite, aber an letzteren Stellen mit Pigment, an anderen hämorrhagisch infiltrirt. In den Lücken sieht man zum Theil das structurlos gewordene Perineurium (Fig. 1, sp). An anderen Stellen (ta) Trümmer von zerrissenen Zweigen der Arteria anditiva interna. Bei

[1]) Auch der die frontale Ampulle versorgende Nervenzweig hatte zwei kleinere Defecte.

stärkerer Vergrösserung sieht man an einer Rissstelle ein grösseres gelbrothes, bereits in Pigmentmetamorphose befindliches Blutextravasat. Die Arterienzweige selbst sind leer, theilweise von extravasirtem Blut bedeckt. Vom Nerventorso des Ramus cochleae, namentlich aber des Ramus vestibuli, ziehen vereinzelte Nervenfaserzüge, grossentheils mit Pigment infiltrirt, gegen das Periost. In den Maschen derselben finden sich Körnchenzellen, jedoch nicht sehr zahlreich. Im Uebrigen waren die noch erhaltenen Hauptnervenzüge, sowie die Ganglien in ihrer Structur normal. In gleicher Weise mit Pigment infiltrirt waren, mit Ausnahme der frontalen Ampulle, die Wandungen und Anheftungsbänder sämmtlicher Vorhofsgebilde, sowie die Cristae[1]) und Maculae, ohne irgend welche Veränderung in der Textur der Nerven. Auch die Scheide des N. facialis war (s. Fig. 1, nf) mit Pigment infiltrirt. Die Wandungen sämmtlicher Halbzirkelgänge, sowie ihr endo- und perilymphatischer Raum waren normal. In der Schnecke keine Veränderung.

Zweiter Fall. Elfjähriges Mädchen. Erkrankt einige Zeit vor der Aufnahme an Rachendiphtherie. Sogleich nach der Aufnahme Tracheotomie. Tod am nächsten Tage. Section: Diphtherie des Isthmus faucium, laryngis et Tracheae. Beiderseits lobuläre Pneumonie.

Rechtes Felsenbein (No. 3).

Aeusserer Gehörgang mit abgestossenem Epithel angefüllt, dessen Zellen meist kernlos sind. Dieselben bedecken das sonst an beiden Flächen unveränderte Trommelfell. Binnenraum und Schleimhaut der knorpeligen Tuba unverändert. Ihr Ostium tympanicum mit Schleim verstopft. Schleimhaut der lateralen knöchernen Wand der Tuba hyperämisch. Schleimhaut der Labyrinthwand und Ueberzug der Knöchelchen dicker als normal. Mikroscopische Beschaffenheit der Schleimhaut wie bei No. 1.

Resultat: Catarrhalische Affection des Mittelohres. Keine Anhaltspunkte für Diphtherie desselben.

Linkes Felsenbein (No. 4).

Aeusserer Gehörgang und Trommelfell normal. Knorpelige Tuba fehlt beiderseits an dem Präparat. Knöcherne T. leicht durchgängig.

---

[1]) An sämmtlichen Cristae fehlte die Cupula terminalis.

Freies schleimiges Secret im Mittelohre. Schleimhaut der Labyrinthwand und Ueberzug der Knöchelchen wie bei Felsenbein No. 3, die der Labyrinthwand stellenweise ekchymosirt, zellig infiltrirt, Scheide des Nervus facialis [1]) an seinem Austritt aus dem Foramen stylomastoideum, sowie die Hülle des Nervus petrosus superficialis major injicirt.

Stapes und Stapesregion normal. Von der knöchernen Begrenzung des runden Fensters, deren Periost stark verdickt, ziehen zu seiner Mitte verschiedene Pseudomembranen von fibrillärer Structur, durch deren Anspannung die zellig infiltrirte Membran convex nach aussen gewölbt ist. Zwischen den Lücken der Pseudomembranen befinden sich verfilzter geronnener Faserstoff und Körnchenzellen. In der Nische des runden Fensters ein ziemlich beträchtlicher Bluterguss.

Resultat: Complication eines schon früher bestandonen Mittelohrcatarrhs mit Diphtherie.

Rechtes Labyrinth (No. 3).

Halbzirkelgänge und Ampullen.

Das Ergebniss der histologischen Untersuchung dieser Gebilde lässt sich im Allgemeinen dahin zusammenfassen, dass die Erkrankung des endolymphatischen Raumes der halbzirkelförmigen Canäle auf ein grösseres Territorium ausgedehnt und in Bezug auf die cellularpathologischen Vorgänge in ein weiteres fortgeschritteneres Stadium gediehon war, als bei dem Labyrinth No. 1. Dazu kommen aber noch die Theilnahme des perilymphatischen Raumes sowohl der Halbzirkelgänge als auch der Ampullen an dem Krankheitsprocess, namentlich auch die Theilnahme der Ligamente und des Periostes, sowie endlich die Befunde von Nekrose des knöchernen Halbzirkelganges, so dass an einzelnen Abschnitten ein ungemein wechselndes Bild der Veränderungen sich ergab.

Vergleichen wir in Bezug auf die eben gemachten Angaben den betr. Befund von Labyrinth No. 1 mit dem von No. 3, so ergibt sich, dass, während bei No. 1 nur der endolymphatische Raum vom medialen Schenkel des sagittalen Bogenganges und nur auf die Strecke von 1/10 Mm. mit einer Zellwucherung ausgefüllt war, und zwar nicht ganz vollständig, im Labyrinth No. 3 der endolymphatische Raum sämmtlicher Halbzirkelgänge mit Ausnahme des oberen

[1]) Die später angefertigten Schnitte durch die Felsenbeinpyramide zeigten den N. facialis allenthalben von Gefässfülle frei.

Schenkels vom frontalen, und zwar bald theilweise, bald vollständig sich ausgefüllt gezeigt hat[1]).

Was die Structur der Ausfüllungsmasse betrifft, so lässt sich kurzweg sagen, dass dieso ein späteres Stadium des Befundes von Labyrinth No. 1 darstellt.

Einzelne Zellterritorien sind bereits (vergl. Fig. 7) durch einige Lagen (auf dem Querschnitt) concentrisch angeordneter Bindegewebslagen abgekapselt; die umfangreichsten abgekapselten Herde befinden sich im Centrum, die kleineren an der Peripherie; zwischen denselben befindet sich ein zierliches Spindel- und Spinnenzellennetz, welches von Zellen und einer feinfaserigen Grundsubstanz ausgefüllt ist, sowie von einzelnen spärlichen Blutgefässen. Die Peripherie der Neubildung ist (seltener) entweder noch nicht ganz, oder (häufiger) vollständig mit der Wand des häutigen Halbzirkelganges verwachsen, die Structur der letzteren nicht mehr zu erkennen. In einem noch späteren Stadium hat die Bindegewebswucherung noch mehr zugenommen (s. Fig. 8). Die concentrische Einschliessung der Zellenterritorien ist häufiger, die Bindegewebsrahmen sind breiter, mächtiger; diese eingeschlossenen Territorien ausgenommen, sieht man nur noch spärliche Zellen, vorwiegend ein von mehr oder weniger zahlreichen Blutgefässen durchzogenes lichtes Bindegewebsstratum, an der Peripherie der Neubildung ein Conglomerat fettig zerfallener Zellen (s. Fig. 8). Die Verwachsung mit der membranösen Wand des Halbzirkelgangs ist eine solide und vollkommene, ja sehr häufig ist eine nahezu oder ganz vollständige Verschmelzung der Geschwulst mit der Innenwand des knöchernen Halbzirkelganges zu beobachten (s. Fig. 8), so dass nicht nur der endo- sondern auch der perilymphatische Raum vollständig verödet, aufgehoben ist.

Als eine noch spätere Metamorphose (vergl. Fig. 8 vk und Fig. 9) der Zellwucherung resp. des Bindegewebes im endo- resp. perilymphatischen Raum ist die Umwandlung in Knochengewebe hervorzuheben. Dieselbe fand sich an verschiedenen Stellen (sowohl im endo- wie im perilymphatischen Raum), hauptsächlich aber im lateralen Schenkel des horizontalen Bogenganges. Die Zellwucherung reichte an einigen Schnitten grossentheils bis zur Begrenzung des knöchernen Halbzirkelganges; da wo die Anlagerung nicht vollständig war, bestand noch ein kleiner unregelmässiger lichter perilymphatischer

[1]) Theilweise ragte die Ausfüllungsmasse auch noch in den Anfang des endolymphatischen Ampullenraumes hinein, so z. B. bei der Ampulle des medialen Schenkels vom horizontalen Bogengange.

Saum, an anderen Schnitten war dieser lichte Raum von einigen geknickt oder unregelmässig verlaufenden, zellig infiltrirten oder meistens atrophirten dünnen (s. Fig. 7 ll), ausnahmsweise auch hyperplastischen Ligamenten durchzogen. (Fig. 7 bei g w u. Fig. 9 bei h l.)

Die verknöcherten Zellterritorien — an einzelnen derselben waren sogar concentrische Knochenlamellen deutlich zu unterscheiden — befanden sich bald im Centrum der Masse [1]), bald an der Peripherie gegen den Knochen zu, nebenher noch von der ursprünglichen Zellwucherung eingeschlossen. Die Verschmelzung der Masse mit dem Periost (Fig. 9, h l) dürfte daher in Bezug auf die Umwandlung des zelligen Stromas in wirkliches Knochengewebe nur ausnahmsweise von Bedeutung sein [2]).

Die histologischen Veränderungen im perilymphatischen Raume, insbesondere die Veränderungen des Periostes. (Vergl. Fig. 2, 7, 8, 9 u. 10.)

Fast an keiner Stelle zeigte sich das Periost der Halbzirkelgänge und vielfach auch an der knöchernen Begrenzung der Ampullen mehr normal. Die Ligamenta labyrinthi zeigten sich bald zellig infiltrirt und verdickt, bald hatten sie ihre Structur eingebüsst und waren mit den Producten der regressiven Metamorphose bedeckt oder stellten nur noch dünne, atrophische Fäden dar, an welchen weder mehr die fibrilläre Structur zu erkennen, noch die Endothelzellen vorhanden waren. Die zellige Infiltration war in der Regel in der Richtung gegen den Knochen zu mächtiger, das Periost selbst verdickt, stellenweise gefenstert, in den Lücken zuweilen noch die Producte der bereits wieder zerfallenen Massen: Körnchenzellen, fettiger Detritus sichtbar oder das hyperplastische Periost bereits mehr oder weniger tief in den Knochen eingedrungen (s. Fig. 7, g w) und je nach der Breite und Tiefe der Wucherung, bis zu welcher dasselbe

[1]) Dieser Befund gilt auch von einem Theil derjenigen Ampullen, in deren Anfang die gewucherten Zellmassen noch hineinragten. — [2]) Ich muss hier anführen, dass ich ein solches grossentheils in Knochengewebe umgewandeltes Zellenterritorium im perilymphatischen Raum einer Ampulle (des horizontalen Bogenganges) gefunden habe und zwar in inniger Verbindung mit der angrenzenden knöchernen Wand des Halbzirkelganges. Nur die Verbindungsbrücke war nicht verknöchert. Die verknöcherte Partie verlief an zwei Stellen fingerförmig gegen die häutige Ampullenwand, welche so gegen den endolymphatischen Raum hineingewölbt wurde, ohne dass sie übrigens mit einander verwachsen waren, sie waren nur im Contact. Ueber den Befund solcher umschriebener verknöcherter Zellterritorien im perilymphatischen Raume vergl. Fig. 8 v k. Dieser Befund zeigt deutlich, dass die Verknöcherung durch directe Umwandlung der Zellen in Knochengewebe entstehen kann, ohne Mitbetheiligung des Periostes.

vorgedrungen war, zeigte der Knochen sich mehr oder weniger ausgebuchtet. An anderen Punkten verlieren die Ligamente ihre Zellen, atrophiren zu schmalen structurlosen Streifen, erscheinen geknickt u. s. w. An Stellen, an welchen die im endolymphatischen Raume befindliche, bereits zu Bindegewebe umgewandelte Zellmasse mit der häutigen Wand des Halbzirkelganges verschmolzen ist, macht sich das in den Knochen hineinwuchernde Periost insofern in mechanischer Weise geltend, als durch den Zug desselben die bindegewebige Masse nach einer Seite hin gezerrt wird; auf diese Weise verliert die Configuration des Canals ihre elliptische Form, wird verzogen oder eckig (s. Fig. 8).

Auch an denjenigen Partien des knöchernen Halbzirkelganges, wo die Ligamenta labyrinthi in normalem Zustande fehlen, geht die regelmässige scharf contourirte Innenwand des Knochens entweder durch eine bald schmälere, bald breitere zellige Infiltration des Periostes, oder durch Wucherung und Verdickung desselben, oder durch Nekrose der Gefässe und des Knochens verloren. Der Knochen erscheint bald buckelig, bald vertieft; statt einer scharfen concaven Contour erblickt man eine bald convexe, bald abnorm concave, oder tief ausgebuchtete knöcherne Begrenzung. An einzelnen Buchten fehlten in der unmittelbaren Nachbarschaft des gewucherten Periostes die Knochenkörperchen vollständig oder waren spärlicher als normal.

Anderweitige Veränderungen im Labyrinth No. 3.

Von solchen habe ich nur noch hervorzuheben, was in der Abbildung No. 3 wiedergegeben ist.

Ungefähr in dem inneren Drittel des Porus acusticus internus zeigte sich (rechts und links in der Zeichnung) vor und hinter dem Stamm des Acusticus (Sta) je eine Lücke — (Folgen der Degeneration des Nerven durch frühere Blutung) —, welche von je einem geschlängelten Bündel noch erhaltener, aber blutig infiltrirter Nervenfasern durchzogen war. In der Nähe der Basis des Modiolus befanden sich ferner zahlreiche auf die gleiche Weise entstandene Lücken zwischen den hier fächerartig auseinander strahlenden Nerven. Weiter peripher am Modiolus (vergl. rbm Abbildung 3) waren die Nerven wieder ganz normal. Ebenso waren die Ganglienzellen (gsp) im Rosenthal'schen Canal normal.

Die Veränderungen im Aquaeductus vestibuli.

In dem hinteren Drittel des Canals[1]) vor seiner trichterförmigen Erweiterung war dieser durch eine dicht sehnige Wucherung des Periosts

[1]) Im normalen Zustand ohnehin schon eine äusserst schmale Lichtung zeigend.

spaltförmig verengert. Gegen die Mitte des Canals zu war das Periost grossentheils zellig infiltrirt, hier und da auch mit Producten der regressiven Metamorphose; — vom Periost beider Seiten des Canals ausgehende neugebildete, einem elastischen Gewebe gleichende Fasern, durchzogen netzartig den Binnenraum des Canals, zwischen den Maschen des Netzes befanden sich grossentheils Rund-, hier und da auch Körnchenzellen; dasselbe gilt von den von Boettcher beschriebenen papillenförmigen Auswüchsen [1]), deren zellige Infiltration sich bis tief in das Periost hinein erstreckte. Auch die quer durch das Lumen des Aquaeductus von einer Seite zur anderen hinüberziehenden, mit Epithel bekleideten Bindegewebsstränge (Boettcher l. c.) waren grossentheils zellig infiltrirt, die Lücken zwischen ihnen mit grossen Körnchenzellen ausgefüllt. Einige auf dem Querschnitt getroffene canalartige Vertiefungen des Hauptcanals zeigten den Verlust ihres Epithels; statt dessen waren ihre bald oval, bald kreisförmig begrenzten Oeffnungen mit dem moleculär zerfallenen Detritus des Epithels ausgefüllt oder sie erschienen ganz leer. Zerstreute kleinere gelbe Pigmentherde im Periost deuteten auf bereits schon vor längerer Zeit stattgefundene capilläre Hämorrhagien.

Veränderungen des von der Oberfläche des Felsenbeines in das Innere der Felsenbeinpyramide ziehenden Periostes.

Auch dieses war hochgradig verändert. Schon bei der Betrachtung mit blossem Auge sah man Züge desselben in den Knochen hineingewuchert. Beispielsweise führe ich an: ½ Cm. hinter dem hinteren Rande des Porus acusticus internus zog eine 1—2 Mm. breite Lage desselben in die Tiefe. In der Tiefe sah man eine birnförmige, 3 Mm. breite Lücke; Wucherung und Lücke zusammen betrugen in der Länge 5 Mm. Die äussere Partie bestand aus hyperplastischem Periost, wie am Eingange des Aquaeductus vestibuli. Innerhalb der Lücken, an deren Rand das Periost zerfressen und aufgefasert war, waren hier und da noch grössere und kleinere Körnchenzellen und körnig zerfallene Massen. Der grösste Theil der letzteren war offenbar resorbirt oder bei der Anfertigung des Schnittes herausgefallen, daher die oben beschriebene Lücke. Ein solcher Befund im Felsenbein ohne jede Spur von Eiterung steht bis jetzt vereinzelt da und findet

[1]) Vergl. A. Boettcher, Ueber den Aquaeductus vestibuli beim Menschen und der Katze. Reichert und du Bois-Reymond's Archiv S. 372 u. f.

seine Erklärung in dem Abschnitt über die Genese der beobachteten Veränderungen.

Die Veränderungen in den Haversi'schen Canälen und in den Markräumen sämmtlicher vier Felsenbeinpyramiden. (Vorgl. Fig. 11.)

In den meisten Haversi'schen Canälen zeigte sich eine Infiltration mit runden und ovalen einkernigen Zellen (vergl. Fig. 11 bei h k), welche sich an manchen Präparaten noch in die angrenzende Region der Markräume fortsetzte. Die Gefässe der Haversi'schen Canäle selbst waren normal, die in denselben vorhandenen Blutkörperchen waren — ein Zeichen stattgehabter Stagnation — öfter abgeplattet, viereckig. Die das Knochenmark begrenzende Bindegewebslage, das von den früheren Anatomen sogen. Periostium internum, war an vielen Präparaten stark gewuchert, ragte dann als breite hyperplastische Zone in den Markraum hinein und war mit runden und ovalen Zellen infiltrirt, vielfach fanden sich auch Spindelzellen und zartwandige (neugebildete ?) Gefässe. Oefter war der übrige Theil der auf diese Weise veränderten Markräume leer. Die Markräume selbst zeigten die mannigfaltigsten Veränderungen. Das normale Knochenmark fehlte entweder theilweise oder ganz. Im ersteren Falle war das normale Mark nur noch im Centrum der Markhöhle vorhanden und die Peripherie zeigte nur noch das reticuläre Bindegewebe, dessen Maschen entweder noch einzelne Markzellen enthielten oder leer waren; an anderen Präparaten war das fehlende Mark durch Producte der regressiven Metamorphose ersetzt, bald durch Riesenkörnchenzellen, bald durch Colloidkugeln (vergl. Fig. 11 bei c), bald durch beide Arten von Umwandlungsprodncten, dabei fanden sich öfter noch grosse Haufen von Margarinbüscheln, oder der ganze Markraum repräsentirte nur noch ein Bindegewebsnetz mit grossentheils leeren Maschon oder Gruppen von Margarinnadeln und vereinzelten Markzellen in denselben. Endlich fanden sich auch viele Markräume ganz leer. Offenbar hatte hier der ganze Inhalt der Markhöhle mit seiner Bindegewebshülle einen Zerfall eingegangen und waren die Zerfallsproducte resorbirt worden. Demnach haben wir in den Haversi'schen Canälen und in den Markräumen die Producte der Neubildung und der Nekrose neben einander. Wir können uns vorstellen, dass Mikroorganismen bei ihrer Durchwanderung durch die Haversi'schen Canäle durch dio Reizung der Gefässwand eine Auswanderung von weissen Blutkörperchen veranlassen, auch ohne dass wir später bei der Untersuchung post mortem eine Veränderung innerhalb der Gefäss-

wand beobachten, während im Knochenmarke die Mikroorganismen einen rapiden Zerfall der Gewebs-Elemente herbeiführen.

Linkes Labyrinth No. 4.

Viel bedeutender als die oben (S. 7) beschriebene Hämorrhagie in die Nische des runden Fensters waren die Blutungen in das Labyrinth. Schon wenn man die zur Längsachse des Felsenbeines senkrecht geführten Schnitte mit blossem Auge betrachtete, war sehr auffallend 1) ein rundlicher ½ Mm. im Durchmesser betragender rothbrauner Fleck, sodann 2) ein von einem rostbraunem Rahmen eingefasster rundlicher Hohlraum. Bei schwacher Vergrösserung betrachtet, zeigte sich, dass jener rundliche rothbraune Fleck von einem die Rami basilares der Schnecke getroffenen hämorrhagischen, theilweise in Umwandlung begriffenen Exsudate herrührte, und 2) der rostbraune Ring der optische Ausdruck war des blutig infiltrirten Periostes der knöchernen Begrenzung des Vorhofes.

Nach dem zuletzt geschilderten Befunde am Vorhofsperiost ist es nicht zu verwundern, dass sich die Zeichen stattgehabter Hämorrhagie resp. Pigmentmetamorphose und diffuser Pigmentinfiltration auch an den dem Periost so nahe gelegenen Wandungen der häutigen Adnexen, des Utriculus, des Sacculus, der Ampullen [1]) und ihrer Nervenendigungen, der Maculae und Cristae constatiren liess. Dagegen fand sich nichts derart an den Halbzirkelgängen. Als besonders bemerkenswerth bleibt noch die Betheiligung des Periostes der Lamina ossea der ersten Schneckenwindung anzuführen; hier war durch Gefässnekrose eine Ruptur der Periostgefässe eingetreten und fand sich in einer Anzahl von Präparaten der grösste Theil der Scala tympani von einem hämorrhagischen Exsudate ausgefüllt. Die Hämorrhagie erstreckte sich noch bis in den Aquaeductus cochleae hinein.

Veränderungen des Nervus acusticus und der Arteria auditiva interna. (Labyrinth No. 4.)

Rechts und links vom Ramus cochleae, in der Nähe der Basis des Modiolus, befand sich [2]) je eine mit blossem Auge sichtbare halbmondförmige, 2 Mm. lange und 1 Mm. breite Lücke. Eine ähnliche Lückenbildung, aber von geringerem Umfange, zeigte sich rechts und links

---

[1]) Nur die Ampulle sagittalis und ihre Crista war von Blutung und deren Folgen verschont geblieben; aber auch hier (Labyrinth No. 4) fand sich an keiner Crista eine Cupula terminalis. — [2]) An Horizontalschnitten durch das Labyrinth, rechts und links bedeuten demnach vorn und hinten.

vom Ramus vestibuli, ganz in der Nähe des Vorhofes. Die mikroscopische Untersuchung (Lücken des Ramus cochleae) zeigte das gefässarme Periost mächtig verdickt, die Lücke ganz nervenlos, längs der Grenze des noch erhaltenen Nerven auf der einen Seite ein zerrissener Zweig der Arteria audit. int., längs ihrer Aussenwand ein hämorrhagisches Exsudat; auf der gegenüberliegenden Seite das Periost verdickt, theilweise blutig infiltrirt, centralwärts von der Lücke waren die Zweige der Auditiva theils prall gefüllt, theils zerrissen, an einer Rissstelle ein rothgelbes, umgewandeltes Extravasat. Die zerrissenen Zweige waren leer, ihre Wandung getrübt, ihre Structur undeutlich. Auch zwischen den einzelnen Nervenzügen fanden sich kleinere Hämorrhagien. In die Peripherie der Lücken ragten sowohl in centraler wie in peripherer Richtung einzelne mit Margarinkrystallen und Fettkörnchen bedeckte degenerirte Nervenfasern hinein. Das letztere gilt auch von den Lücken des Ramus vestibuli. Aber nicht blos hier, sondern auch an den Maculae des Utriculus und Sacculus waren die Nerven in Degeneration begriffen. An den Maculae sah man mikroscopisch wahrnehmbare Lücken zwischen den nackten, mit Producten der Nervendegeneration bedeckten Achsencylinder. Die Ganglien des Nervenstammes, auch die des Ganglion spirale, waren dagegen unverändert.

Schnecke.

In Betreff der Blutung in die Scala tympani der ersten Windung siehe oben.

Das Corti'sche Organ zeigte sich überall unverändert. An der Innenfläche der Reissner'schen Membran der ersten Windung, ungefähr von ihrer Mitte bis zu ihrer Insertion, den Winkel, welchen sie hier mit der M. tectoria bildet, ganz ausfüllend, befand sich eine breite Schicht geronnener Lymphe, Lymphkörperchen und grosse runde, protoplasmareiche, einkernige Zellen einschliessend; ähnliche Zellen füllten auch den Sulcus spiralis aus.

In der zweiten und dritten Windung fand ich nichts Bemerkenswerthes.

Der Nervus facialis

war unverändert.

Dritter Fall. 5½jähriges Mädchen. Am 24. December mit Diphtheritis faucium nach Morbillen aufgenommen. Tod am 26. December. Section: Diphtheritis faucium, laryngis et tracheae. Doppelseitige Lobulärpneumonie.

Rechtes Felsenbein (No. 5).

Aeusserer Gehörgang frei. Das gelblich-roth aussehende Trommelfell zeigt den charakteristischen Befund des Tubenverschlusses, Lichtfleck verkümmert, gegen die Peripherie gerückt; wird vermittelst des in die Tuba eingeführten Katheters in das Mittelohr Luft eingetrieben, so hört man nach Ueberwindung eines ziemlich starken Widerstandes brodelnde Geräusche. Betrachtet man jetzt das Trommelfell, so sieht man ein von einer Demarcationslinie begrenztes Exsudat; dasselbe besteht grossentheils aus Körnchenzellen, abgestossenem Epithel und wenigen rothen Blutkörperchen. Die Schleimhaut des Mittelohres stark vascularisirt, die Gefässe strotzend gefüllt. In der Nachbarschaft der Gefässe massenhaft Körnchenzellen, keine Rundzellen. Schleimhaut der knöchernen Tuba verdickt und stark injicirt.

Resultat: Mittelohrcatarrh, secretorische Form, keine Diphtherie. Der Catarrh hat wohl schon vor dieser bestanden.

Linkes Felsenbein (No. 6).

Trommelfell an das Promontor. gelagert, in Folge einer demselben aufgelagerten Epidermisschwarte ohne Transparenz. Tuba für eine Sonde von 1 Mm. durchgängig. Die Schleimhaut des ganzen Binnenraumes vom Mittelohre wie auf der rechten Seite. Paukenhöhle vollständig mit einem gallertigen Exsudat ausgefüllt. Schleimhaut verdickt, Promontor. sehr flach. Die vordere wie auch die hintere Tasche des Trommelfells von Schleimmassen ausgefüllt.

Das Exsudat in der Paukenhöhle besteht aus zum Theil sehr grossen Körnchenzellen, abgestossenem Epithel und rothen, theils einzelnen, theils gruppenweise beisammen liegenden Blutkörperchen.

Die mikroscopische Untersuchung der Tuba ergibt normales Verhalten.

Resultat wie rechts: keine Diphtherie des Mittelohres.

Untersuchungsergebniss von Labyrinth No. 5 u. 6.

Obgleich an diesen beiden Felsenbeinpyramiden die Entkalkungsflüssigkeit so intensiv eingewirkt hatte, dass bei Labyrinth No. 5 nur noch der Stamm der Hörnerven im Porus acusticus internus und der mediale Schenkel des sagittalen Bogenganges und bei Labyrinth No. 6 nur noch der Gehörnerv eine genaue histologische Untersuchung gestatteten, so kann ich der Analogie der Befunde wegen nicht umhin, dieselben kurz zu schildern.

Labyrinth No. 5. Auch hier zeigte sich der Acusticus, ganz wie oben bereits beschrieben, von Lücken umgeben, dagegen nirgends mehr ein grösseres frisches hämorrhagisches Exsudat. Das Periost war verdickt, theilweise gefranst, hier und da am Rande mit wenigen Trümmern degenerirter Nervenfasern, spärlichen Körnchenzellen und schwarzen Pigmentschollen bedeckt, stellenweise war es streifenförmig abgelöst und die Streifen mit wenigen rothen Blutkörperchen und Producten der regressiven Metamorphose bedeckt. Die Lücken waren entweder ganz leer oder zeigten den früher beschriebenen Befund mit moleculärem Detritus und getrübten und verdickten Trümmern der Arteria auditiva interna; hier und da sah man in den Lücken noch das kreisförmige structurlose Perineurium der untergegangenen Nervenzüge. Was von Nerven noch übrig geblieben, war normal, auch die Ganglien zeigten sich unverändert. Der ganze wohl ebenfalls durch Gefässnekrose hervorgerufene Process — die Blutkörperchen und das vorhandene Pigment gaben noch eine schwache Andeutung derselben — war hier offenbar nahezu zu Ende gediehen.

Die Veränderung im sagittalen Bogengange war, verglichen mit den Befunden von Labyrinth No. 1 und 3, sowohl in Bezug auf die Form, wie in Bezug auf den histologischen Bau wieder eine ganz andere (vergl. Fig. 10).

Der endolymphatische Raum war überall völlig, der perilymphatische nahezu vollständig aufgehoben. Die Form des Canals, je nachdem, eine ausserordentlich wechselnde: bald viereckig, bald strahlenförmig, bald von der Form des Umrisses eines decapitirten Kopfes. Dies rührte daher, dass bald da, bald dort die im endolymphatischen Raume bis zur Peripherie gewucherten Massen mit den allseitig ebenfalls gewucherten Ligamenta labyrinthi innig verschmolzen und die so verschmolzenen Gewebszüge tief in den angrenzenden Knochen eingedrungen waren. Wo eine solche Verschmelzung nicht stattgefunden hatte, konnte man deutlich erkennen, dass die Peripherie der Ausfüllungsmasse aus einer 4—6fach concentrisch übereinander gelagerten Schichte von Spindelzellen bestand.

Die Textur der Geschwulst selbst war auch eine sehr verschiedene.

An den meisten Schnitten bestand die Masse grossentheils aus gewundenen Blutgefässen, zum Theil arteriellen Charakters (s. Fig. 10a), zwischen denselben befand sich eine lichte Intercellularsubstanz mit runden, ovalen, hier und da auch birnförmigen Spindel- und Spinnenzellen und noch einem oder mehreren Riesenzellterritorien, wie bei Labyrinth No. 3 (vergl. Fig. 10 bei r z). Der ganze Befund machte

den Eindruck, den ich auch schon im Labyrinth No. 3 an einzelnen Schnitten gewonnen hatte, nämlich als ob aus den Riesenzellterritorien sich Blutgefässe entwickelt hätten (vergl. die Erläuterung zu Fig. 10).

An anderen Schnitten zeigte sich im Centrum der Ausfüllungsmasse bereits eine nach verschiedenen Richtungen verlaufende, mehr oder weniger breite, dichte, zellarme Bindegewebszone mit den beschriebenen Gefässen an der Peripherie.

In noch anderen hatte sich das Ganze bereits zu einer derben Bindegewebsneubildung entwickelt, mit nur noch höchstens 3—4 Blutgefässen an der Peripherie. Endlich zeigten sich auch einzelne Stellen in Verknöcherung begriffen oder im Zustande der regressiven Metamorphose wie in Fig. 8 u. 9.

Gehörnerv von Labyrinth No. 6.

Der Befund in Bezug auf Lücken glich ganz dem wie er von Labyrinth No. 3 beschrieben und in Fig. 3 wiedergegeben ist. Dies gilt auch in Bezug auf den Ramus ampullae frontalis. Das Periost des Porus acusticus internus war mächtig verdickt und an einzelnen Stellen (schon mit blossem Auge sichtbar), offenbar in Folge früher stattgefundener Hämorrhagie, in etwa 1/4 Mm. breiten Zügen vom Knochen abgetrennt. Am Rande des abgetrennten Periostes spärliche Pigmentschollen. Degenerationsproducte und spärliche Reste zerfallener Nerven, sowie Trümmer der Arteria auditiva wie bei Labyrinth No. 5.

Das ganze übrige Labyrinth war durch zu starke Einwirkung der Entkalkungsflüssigkeit zu Grunde gegangen.

Die Markräume und Haversi'schen Canäle in den Felsenbeinpyramiden No. 5 und 6 verhielten sich wie bei den früheren Felsenbeinen.

Bacteriologischer Theil.

Historisches über Diphtheriebacterien[1]).

In seinen Untersuchungen über die Bedeutung der Mikroorganismen für die Entstehung der Diphtherie beim Menschen, bei der Taube und dem Kalbe gibt Dr. Friedrich Löffler[2]) eine historische Ueber-

[1]) Zur Orientirung derjenigen Leser, welche in die Bacteriologie nur wenig oder gar nicht eingeweiht sind, halte ich diesen Ueberblick für nöthig. Der Bacteriologe von Fach kann denselben füglich überschlagen. — [2]) Mittheilungen aus dem Kaiserlichen Gesundheitsamt Bd. II, S. 421—499.

sicht über alle bisher in dieser Richtung angestellten Bemühungen und formulirt seine Kritik derselben S. 437 l. c. wie folgt:

„Die früher zur Beurtheilung der aufgefundenen Pilze angewandten Kriterien waren unzureichend und führten zu diametral entgegengesetzten Befunden: constantem Nachweis von Bacterien auf der einen Seite, gänzlichem Vermissen auf der anderen. Zuverlässig erscheinen nur die unter Anwendung der neueren technischen Hilfsmittel — Kernfärbung, Abbé'scher Beleuchtungsapparat, Oelimmersion — angestellten Untersuchungen. Aus diesen hat sich ergeben, dass in den inneren Organen in der überwiegenden Mehrzahl der Fälle Bacterien nicht nachzuweisen sind und dass in typischen Fällen in den Membranen, und zwar in den obersten Schichten derselben, kurze Bacillen, etwa von der Grösse der Tuberkelbacillen, vorkommen."

Auch den Impfresultaten, sagt Löffler, könne der Charakter der unbedingten Specifität nicht beigemessen werden, weil Einzelne mit nichtdiphtheritischem Material ganz identische Processe erzeugten wie mit diphtheritischem. Desswegen hat es Löffler unternommen, mit Hilfe der neueren Untersuchungs-, namentlich der Koch'schen Culturmethoden auf festem Nährboden die Lösung der strittigen Fragen in Angriff zu nehmen, und zwar zunächst festzustellen, welche Arten nach ihrem Verhalten zu den erkrankten Geweben für die Aetiologie der Diphtherie in Frage kommen können, dann diese rein zu cultiviren und endlich mit den Reinculturen Uebertragungsversuche auf möglichst viele Thierspecies vorzunehmen.

Das betreffende Resultat ist: „Mit den heutigen Färbungsarten bei der Diphtherie nachweisbare Bacterienarten kommen nur zweierlei in Betracht: kettenbildende Mikrococcen und Stäbchen, wie sie Klebs zuerst beschrieben hat.

Bei den ersten ist der anatomische Nachweis ein ganz anderer wie bei den zweiten. Morphologisch mit diesen bei der Diphtherie vorkommenden identischen kettenbildenden Mikrococcen finden sich bei den verschiedensten anderen Krankheiten, welche mit Läsionen von Schleimhäuten einhergehen, so bei der Variola, dem Typhus [1]), dem Puerperalfieber, nnd da über die accidentelle Bedeutung dieser Mikroorganismen bei den erwähnten anderen Infectionskrankheiten Niemand im Zweifel ist, so liegt es nahe, auch die morphologisch identischen

[1]) Vergl. E. Senger, Deutsche med. Wochenschr. 1886, No. 4: Ueber eine von secundären Darmgeschwüren ausgehende secundäre Infection. Es handelte sich in diesem Falle um eine durch Streptococcen hervorgerufene secundäre Endocarditis.

Formen bei der Diphtherie als Complication dieser Infectionskrankheit aufzufassen.

Wesentlich ist auch für die Annahme ihrer secundären Rolle der Umstand, dass die Fälle, in welchen sie allein oder vorwiegend gefunden werden, nicht gerade die für Diphtherie typischen sind, d. h. nicht solche, in welchen pseudomembranöse Beläge den Rachen austapeziren und in welchen der Process auf die Luftwege fortgeschritten ist. Auffallend ist es z. B., dass sie gerade in den Scharlachdiphtheritisfällen gefunden wurden, bei welchen der Process auf den Rachen beschränkt blieb. Man könnte annehmen, dass in diesen Fällen die durch das diphtherische Gift gesetzten localen Veränderungen schon wieder verschwunden gewesen wären, ehe sie zur Untersuchung gelangt oder man müsste sich zu der Anschauung hinneigen, dass die kettenbildenden Mikrococcen einen der Diphtherie ähnlichen Process zu erzeugen im Stande seien. Für die secundäre Natur der kettenbildenden Mikrococcen sprechen endlich solche Fälle, in welchen dieselben in den typischen pseudomembranösen Schleimhautproducten zwar vorkommen, aber wegen der geringen räumlichen Verbreitung zu der Erklärung der gefundenen Veränderungen unmöglich herangezogen werden können, zumal eine andere in den Membranen vorkommende Bacterienart der Anforderung nach dieser Richtung vollkommen genügt. Diese zweite Bacterienart sind die Klebs'schen Stäbchen.

Soweit Löffler. Da ich keine Stäbchen beobachtet habe, so kann ich sogleich Löffler's Schlusssatz für beide Arten hinzufügen, dass nämlich die anatomischen Untersuchungen keine bindenden Schlüsse gestatten auf die specifische Bedeutung einer der beiden in den diphtheritischen Producten mit den heutigen Färbungsmethoden häufiger nachweisbaren Bacterienarten. Es bleibt also nur der eine Weg, Reinculturen derselben zu gewinnen und Uebertragungsversuche auf verschiedene Thierspecies, und zu constatiren, ob sich mit einer von beiden eine der menschlichen Diphtherie analoge Infectionskrankheit erzeugen lässt.

Die mit dem Reinculturmaterial von verschiedenen Diphtheriefällen an Mäusen, Meerschweinchen, Kaninchen, Hunden, Vögeln und Affen angestellten Versuche führten Löffler zu folgendem Schlusssatz:

„Da nun die kettenbildenden Mikrococcen bei keinem Thiere eine auch nur der Diphtherie ähnliche Erkrankung erzeugen, da sie nur in einer beschränkten Zahl von Diphtheriefällen beim Menschen gefunden werden, da sie neben den Stäbchen auf und in den erkrankten Partien gefunden werden, da sie endlich genau in derselben Anordnung in den

inneren Organen bei anderen Infectionskrankheiten, welche mit einer Läsion des Schleimhautepithels verlaufen, vorkommen, so sind wir zu dem Schluss berechtigt, dass auch bei der Diphtherie die kettenbildenden Mikrococcen nur accidentelle Begleitor sind, welche bei den ausserordentlich günstigen Invasionsbedingungen nicht allzuselten sich einstellen und zu Complicationen theils localer, theils allgemeiner Natur Anlass geben. Dass die kettenbildenden Mikrococcen eine Diphtherie ähnliche Erkrankung erzeugen können, wenn sie am Rachen eindringen und in den Lymphbahnen der Trachea nach der Lunge zu fortschreiten, halte ich sehr wohl für möglich."

Obgleich meine Felsenbeine nur von an einfacher, nicht an Scharlachdiphtherie verstorbenen Kindern herrühren, so muss ich doch Heubner anführen, welcher sich im Ganzen in Betreff derselben an Löffler [1]) anschliesst. Er meint, der Gewebszerfall im Rachen an sich bedinge bei der Scharlachdiphtherie keine allgemeine septische Infection. Gerade die Untersuchungen von Löffler hätten das Verständniss eröffnet, die sehr bald durch einen von ihm selbst und Bahrdt beobachteten Fall, sowie durch Fraenkel und Freudenberg ihre Bestätigung erhielten.

Während auch in den schwersten Scharlachfällen die Tonsillen in den ersten Krankheitstagen, so lange die Gewebe noch nicht von der Diphtherie ergriffen, ziemlich frei von Mikroorganismen sind, fanden wir zur selben Zeit und an jedem Orte, wo die Gewebsdiphtherie sich etablirt hat, nunmehr innerhalb des nekrotischen Gewebes jene Kettencoccen wieder, denen wir ja schon in den membranösen Auflagerungen begegnet sind. Offenbar, sagt H., sind sie mit dem Gifte, welches das Tonsillengewebe diphtherisch macht, nicht identisch, denn sonst müsste jede Scharlachdiphtherie nothwendig zur schweren Form führen, sondern erst nachdem das Gewebe durch das unbekannte Scharlachgift nekrotisch geworden ist, finden sie Eingang in dasselbe, wachsen aber dann in demselben weiter, gelangen zu den Lymphgefässwurzeln, den Lymphdrüsen und werden hier und in der Nachbarschaft der Drüsen zunächst zurückgehalten, gelangen aber auch in das Blut. Sie sind hier, sowie in den Exsudaten der Gelenke u. s. w. von den obengenannten Autoren nachgewiesen, sind von Löfflor und Fraenkel aus den Geweben wieder rein gezüchtet und als identisch mit den Rosenbach'schen Streptococcen erwiesen worden.

---

[1]) Verhandlungen des fünften Congresses für innere Medicin. Wiesbaden 1886, S. 377 ff.

Da sich dieser Organismus experimentell nun wieder als höchst giftig für den thierischen Körper erwiesen hat, so ist die Gefahr der Scharlachdiphtherie wesentlich durch die Secundär- und Mischinfection mit dem Streptococcus, der erst auf ihrem Boden sich entwickelt, bedingt.

Aber der Gewebszerfall im Rachen an sich bedingt keine allgemeine septische Infection, das lehren ja andersartige Geschwürsbildungen an jenen Theilen zur Genüge. Wie diese zu Stande kommt, dafür haben zuerst die Untersuchungen von Löffler über die Scharlachdiphtherie das Verständniss eröffnet, die sehr bald durch einen von mir selbst und Bahrdt beobachteten eclatanten Fall und neuerdings durch Crooke, sowie durch Fraenkel und Froudenberg ihre Bestätigung erhielten.

Hören wir nun, wie sich Flügge[1]) über die verschiedenen Streptococcenarten äussert. Er sagt l. c. S. 155:

„Bei den vorstehend beschriebenen Streptococcenarten begegnen wir der bemerkenswerthen Erscheinung, dass fünf mikroscopisch und durch Culturen kaum unterscheidbare Pilze in ihrer Wirkung auf Thiere und auf den Menschen so ausserordentlich verschieden sind.“ Diese beschriebenen Arten sind: Streptococcus pyogenes, A. Erysipelatos, Str. pyogenes malignus, Str. septicus und Str. articulorum. Ueber diesen äussert er sich wie folgt:

„Von Löffler sind bei verschiedenen Formen von Diphtherie auf und in den Schleimhäuten kettenbildende Mikrococcen beobachtet, die zur Diphtherie selbst vermuthlich in keiner ursächlichen Beziehung stehen, sondern nur accidentelle Begleiter zu sein scheinen, welche zu secundären Complicationen örtlicher und allgemeiner Natur Anlass geben können.“ — Weiter heisst es: „Werden Culturaufschwemmungen — die Ketten der Culturen umfassen bis zu 100 Gliedern — in die Venen von Kaninchen injicirt, so stellen sich nach 4—6 Tagen Gelenkaffectionen ein, bei welchen die Gelenke mit streptococcenhaltigem Eiter gefüllt sind und welche meist allmälig zum Tode der Thiere führen. Dieselben Gelenkaffectionen treten zwar auch bei den zuvor[2]) beschriebenen Streptococcen auf, hier aber nur als Theilerscheinung einer rasch verlaufenden Allgemeininfection.“ Schliesslich erwähnt er den oben bereits berührten Fall von Scharlach mit Gelenkeiterungen von Heubner und Bahrdt mit ähnlichen Kettencoccen in dem Eiter der Gelenke.

[1]) Die Mikroorganismen, mit besonderer Berücksichtigung der Aetiologie der Infectionskrankheiten. Von C. Flügge. Zweite Auflage. Leipzig 1886. — [2]) Der Str. septicus ist hier nicht inbegriffen.

Eigene Beobachtungen.

Was nun die von mir im Labyrinth gefundenen Mikroorganismen betrifft, so zeigten dieselben kugelige oder ovale Form und bildeten häufig rosenkranzartige Ketten. Nach der Gram'schen Methode behandelt und in Xylolcanadabalsam eingeschlossen, bewahrten sie ihre Farbe und ihre Form. Fig. 12 ist nach einem 6 Wochen alten in Xylolcanada aufbewahrten Präparat angefertigt. Nach allem bisher Mitgetheilten handelt es sich also bei unseren Untersuchungen um eine Invasion des Labyrinths und der Felsenbeinpyramide durch kettenbildende Mikrococcen oder Streptococcen, also ebenfalls um accidentelle und nicht um specifische der Diphtherie zukommende Mikroorganismen.

In den Markräumen der Felsenbeinpyramide ist mir überall der Nachweis dieses Pilzes gelungen.

Das Knochenmark ist bekanntlich nach der Leber und Milz die dritte Prädilectionsstelle der pathogenen Mikroorganismen.

Im endolymphatischen Raume der Halbzirkelgänge gelang mir der Nachweis im Felsenbein No. 1. Im Felsenbein No. 3, dessen Halbzirkelgänge im endolymphatischen Raume durch die umgewandelten Zellwucherungen vollständig ausgefüllt waren, gelang mir der Nachweis nicht, ebenso nicht im Felsenbein No. 5, dagegen im endolymphatischen Raume der frontalen Ampulle von Felsenbein No. 3. Im perilymphatischen Raume der Halbzirkelgänge gelang mir der Nachweis nur im Felsenbein No. 1 und 3, und auch da nur spärlich; ebenso im perilymphatischen Raume der frontalen Ampulle von Felsenbein No. 3. Negativ war das Resultat im Vorhofe und in der Schnecke sämmtlicher Felsenbeine; die letztere war überhaupt nur einmal verändert (Hämorrhagie in der Scala tympani der ersten Windung; Anhäufung von Lymphe und grossen runden Zellen im Sulcus spiralis und ductus cochlearis derselben); negativ ferner in den beschriebenen Defecten der Gehörnerven und seiner Verzweigungen, ausgenommen in den Nervendefecten vom Felsenbein No. 6; positiv dagegen im Aquaeductus vestibuli und in den beschriebenen Lücken des gewucherten und theilweise wieder zerfallenen Felsenbeinperiostes (s. die Beschreibung S. 11).

In gleicher Richtung fortgesetzte Untersuchungen müssen noch näheren Aufschluss geben über die Verbreitungsweise der Mikroorganismen in den einzelnen Abschnitten des Labyrinths und über das etwaige Verhältniss der Intensität der Pilzinvasion zu den einzelnen

regionären Veränderungen, sowohl in Betreff der Neubildungen, wie der Nekrosen. In dieser Hinsicht erkläre ich selbst meine Untersuchungsresultate für lückenhaft. Um diese Lücke nach Kräften auszufüllen, habe ich den Gegenstand an einer Anzahl von Felsenbeinen an Diphtherie Verstorbener von Neuem aufgenommen. Ich hoffe dann auch eine andere Lücke, auf welche ich in der Einleitung dieser Arbeit bereits hingewiesen, ergänzen zu können, die Frage nämlich, innerhalb welcher Zeit die beschriebenen Veränderungen zur Ausbildung gelangen, eine Frage, die ich dieses Mal nicht discutiren konnte, weil mir jeder Anhaltspunkt über die Krankheitsdauer gefehlt hat.

Kurze Uebersicht der in allen Fällen in der Felsenbeinpyramide gefundenen Veränderungen. Ihre muthmassliche Genese.

Wie von verschiedenen Forschern in anderen Regionen des Körpers bei Diphtherie bereits nachgewiesen, fanden auch wir eine exquisite „globäre Stase" in den Blutgefässen, namentlich im Bereiche der Arteria auditiva interna; ihre mehrfach constatirte Zerreissung ist die Folge der dieser Krankheit durch die Einwirkung der Mikroorganismen zukommenden „Gefässnekrose". Die consecutive Blutung liess sich verfolgen, einerseits bis in das Bereich des Periostes der Lamina spiralis ossea der ersten Schneckenwindung (Blutung in deren Scala tympani), anderseits bis zum Periost des Vorhofes und bis zu den Cristen. Diese „Gefässnekrose" mit ihren Blutungen führte an den Hauptnervenzügen zu einer ausgedehnten „Gewebsnekrose" [1]), daher die vielfach constatirten, mit blossem Auge sichtbaren Lücken im Bereiche des Acusticus und seiner Zweige. Dieser Befund repräsentirt das spätere Stadium der von Buhl [2]) an den Wurzeln der Rückenmarksnerven und der Intervertebralganglien bei Diphtherie zuerst beschriebenen hämorrhagischen Infiltration und ist zu unterscheiden von P. Meyer's und Mendel's Beobachtungen [3]). In den übrigen Regionen der Felsenbein-

[1]) Klebs leitet die diphtheritische Nekrose von einer durch die Mikroorganismen bedingten Gefässlähmung ab, in Folge welcher Stillstand des Blutes, globäre Stase, eintrete. (S. Verhandlungen des zweiten Congresses für innere Medicin. Wiesbaden 1883. — [2]) Zeitschr. f. Biologie Bd. III, 4, 1867, S. 341. — [3]) In einem exquisiten Falle von diphtheriseher Lähmung am peripheren Nervensystem, namentlich am Phrenicus, beschrieb Paul Meyer — den Befund fasst derselbe als parenchymatöse Neuritis auf — Zerklüftung des Marks, Vermehrung der Kerne der Schwann'schen Scheide, totale Zerstörung von Nervenfasern und Umwandlung in Fettkörnchenzellen. (Anatomische Untersuchungen über diphtherische Lähmungen. Virchow's

pyramide zeigten sich jedoch neben nekrobiotischen Befunden auch solche der Neubildung und nicht selten finden sich beiderlei Processe in unmittelbarster Nachbarschaft. In den Markräumen fanden wir in den Haversi'schen Canälen und der angrenzenden Peripherie des Markraumes zellige Infiltration, die Hülle des Markes nicht selten hyperplastisch, während im Markraume selbst das Mark bereits im Zustande des Zerfalles mit Producten der regressiven Metamorphose sich zeigte.

„Sobald Bacterien", sagt Robert Koch[1]), „und dasselbe gilt ebenso von anderen Mikroorganismen, im Innern der Organe, sei es in den Blut- oder Lymphgefässen oder im Gewebe selbst, in Lageverhältnissen angetroffen werden, die nur im lebenden Körper zu Stande kommen können, oder wenn gar der unverkennbare Einfluss der Mikroorganismen auf das von ihrer Invasion betroffene Gewebe, z. B. Nekrose der in einem gewissen Bereiche gelegenen Zellen, Anhäufung von Rundzellen in der Nachbarschaft, Eindringen der fremden Organismen in die Zellen u. s. w. zu constatiren ist, dann müssen solche Mikroorganismen als pathogen angesehen werden." In den beschriebenen Veränderungen der Haversi'schen Canälchen und des Knochenmarkes sehen wir einen guten Theil dieses Koch'schen Postulats erfüllt und mit dem Nachweise des Mikroorganismus im Knochenmark den Beweis für vollständig erbracht, dass jene Veränderungen nur durch die Einwirkung einer pathogenen Mikrobe können entstanden sein.

Die Genese der im endolymphatischen Raume beobachteten Veränderungen.

Fassen wir blos die Endstadien derselben in's Auge, so dürfte es schwer sein, die Genese solcher Neubildungen im Zusammenhange mit der Einwirkung von pathogenen Mikroorganismen zu erklären. Geht man dagegen auf die ersten Anfänge derselben zurück — und meine Präparate haben mich in die Lage versetzt, dies zu thun — so ist die Deutung ihrer Genese verhältnissmässig einfach.

Arch. Bd. LXXXV, S. 181.) Mendel (Verhandlungen der Berliner medicin. Gesellschaft 1884) beobachtete einen Fall von Diphtherie bei einem 8jährigen Knaben, welcher nach 6 Wochen in Folge von Athmungslähmung tödtlich endete. Während des Lebens bestand Lähmung der Augenmuskeln, allgemeine Parese, Mangel der Kniephänomene. Section: Capilläre Blutungen in dem Pons und der Medulla. Interstitielle und parenchymatöse Neuritis des Oculomotorius, Abducens und Vagus.

[1]) Zur Untersuchung von pathogenen Mikroorganismen. Von Regierungsrath Dr. Rob. Koch. Mittheilungen aus dem Kaiserlichen Gesundheitsamt Bd. I, S. 2.

Der endolymphatische Raum besitzt keine Blutgefässe. Die Endolymphe besitzt an morphologischen Elementen nur Lymphkörperchen und repräsentirt nach den Untersuchungen von Dähnhardt[1]), über die Endolymphe der Knochenfische (beim Dorsch), eine vollkommen klare Flüssigkeit von schwach zähflüssiger Consistenz, welche sich beim Stehen in kleine gelatinöse Klumpen und eine diese umgebende leicht bewegliche Flüssigkeit sondert. Sie enthält 1,5 % feste Bestandtheile, etwas Mucin, aber kein Eiweiss, Chlornatrium, Phosphorsäure, Schwefelsäure und Spuren von Kalk.

Was geschieht nun, wenn Mikroorganismen in einen Raum, der eine solche Flüssigkeit enthält, hineingerathen? Das erste ist ein rein mechanischer Vorgang, ein Theil der Flüssigkeit gerinnt; das ist keine blosse Hypothese, dies lehrt die Anschauung. An einer oder an mehreren Stellen der Epithelschichte des häutigen Halbzirkelganges — zuweilen auch mitten im Canal — und zwar bald an einer papillenfreien Stelle, bald an der Oberfläche einer Papille, bald an beiden Stellen zugleich, zeigt sich eine Anzahl von zusammengelagerten Lymphzellen von einer fadenartigen, gelatinösen, geronnenen Schichte — sagen wir nach Dähnhardt des Mucins — eingeschlossen. Die geronnenen Fäden verkleben an ihrem inneren Ende mit der Epithelschichte, später findet eine innige Verschmelzung mit derselben statt, zwei oder drei der Epithelzellen werden spindelförmig und dies gibt dann den Stiel der endolymphatischen Zellmasse ab. Anderweitige Veränderungen der Epithelschichte will ich nicht in Abrede stellen, beobachtet habe ich indess keine. Nun begreift sich leicht, dass, sobald einmal ein Conflux von Lymphzellen und eine Gerinnung stattgefunden hat, die confluirten Massen so lange die Veranlassung zu neuen gleichartigen Anlagerungen geben, bis der ganze endolymphatische Raum ausgefüllt ist. In der That ergibt die Betrachtung der oberflächlichsten, d. h. jüngsten Lagen der endolymphatischen Zellmasse, dass dem so ist. Ich brauche hier nur auf die Abbildung No. 5 zu verweisen, welche einen Schnitt durch die oberste Lage der Ausfüllungsmasse des endolymphatischen Raumes von Labyrinth No. 1 darstellt. Schichte auf Schichte, man kann sie zählen, folgt, eine der anderen, jede stellt ein besonderes Convolut dar,

[1]) Endolymphe und Perilymphe. Arbeiten aus dem Kieler physiologischen Institut 1869. — Nach demselben Autor (l. c.) stellt die Perilymphe (beim Dorsch) eine klare Flüssigkeit dar; sie bildet nach der Entleerung eine vollkommene Gallerte, enthält 2,1—2,2 % feste Bestandtheile etwas mehr Mucin als die Endolymphe, Eiweiss, Chlornatrium, etwas Kalk, Schwefel- und Phosphorsäure.

bestehend aus einem fadenartigen Gerinnsel, welches Lymphzellen einschliesst. Dass nun die weiteren Veränderungen, die Kerntheilung und Kornvermehrung durch die fernere Einwanderung und den formativen Reiz von Mikroorganismen hervorgerufen wird, ist sehr wahrscheinlich. Gewiss aber, dass Alles, was ich weiter in Fig. 7, 8, 9 u. 10 beschrieben und abgebildet habe, als aus den Riesenzellterritorien hervorgegangen betrachtet werden darf, ja ich stehe nicht an, die von Fig. 4, 5, 7, 8, 9 u. 10 beschriebenen Befunde geradezu für ein ganz exactes cellular-pathologisches Paradigma zu erklären.

In dem Befunde vom sagittalen Bogengange von Felsenbein No. 5 ergibt sich die Entwickelung von Blutgefässen, selbst arteriellen Charakters, aus den vielkernigen Zellen. Es liegt jedoch ausserhalb des Zweckes dieser Arbeit, auf die Angioblastentheorie näher einzugehen, und begnüge ich mich daher, das Verhältniss blos anzudeuten.

Die Veränderungen im perilymphatischen Raume.

Diese sind etwas complicirter.

1) Es findet genau derselbe Vorgang mit der Perilymphe statt wie mit dor Endolymphe. Die ersten Anfänge lassen sich an meinen Präparaten am besten in dem Anheftungswinkel studiren, welchen der häutige Bogengang mit dem knöchernen bildet. Aber wie die Abbildung 2 und Abbildung 8 bei vk zeigen, kann dieser Vorgang mit seinen histologischen Consequenzen an einer beliebigen anderen Stelle des perilymphatischen Raumes des Halbzirkelganges (und auch der Ampullen) sich abspielen, daher der ungemein wechselnde Befund, das Auftreten inselförmiger Zellterritorien in den verschiedensten Stadien der Umbildung.

2) Die Endothelzellen des Periostes resp. der Ligamenta labyrinthi erfahren eine Veränderung, und zwar in entgegengesetzter Richtung. Entweder:

a) Sie erfahren eine Reizung, gleichzeitig mit der stattfindenden zelligen Infiltration der Ligamente. Dieser Vorgang führt zu einer Hyperplasie; die hyperplastisch gewordenen Ligamente wuchern in den knöchernen Halbzirkelgang hinein, erzeugen Buchten im Knochen, die elliptische Form des Canales leidet Noth, die Configuration wird unregelmässig, eckig u. s. w. (vergl. Fig. 9 u. 10). Ausnahmsweise wuchert das auf diese Weise hyperplastisch gewordene Periost in die Zollmasse des endolymphatischen Raumes hinein (vergl. Fig. 9, hl) und beschleunigt so die frühzeitige Verknöcherung desselben.

b) Die Endothelzellen der Ligamenta labyrinthi erfahren eine Nekrobiose; sie gehen unter und man findet, worüber verschiedene Abbildungen Aufklärung geben, die Ligamente zu dünnen, structurlosen, manchmal verkürzten und geknickten Fäden atrophirt oder sie fehlen vollständig.

3) Endlich ist noch anzuführen die Nekrose des knöchernen Halbzirkelgangos. Dieselbe (vergl. Fig. 2, 7 und Fig. 9) ist nicht etwa der Ausgang einer eitrigen Entzündung, sondern ein primärer Vorgang, herboigeführt durch die globäre Stase und Thrombose (vergl. Fig. 4 u. 5 bei g) der kleinen Periostgefässe und schliesslichen Untergang der Gefässe selbst [1]).

Wenn wir diese Erklärungsversuche auf die verschiedenen Befunde im perilymphatischen Raume anwenden, so verliert der Befund von Neubildung und Nekrose in so naher Nachbarschaft, wie dies in Fig. 2 u. Fig. 9 dargestellt ist, gewiss das scheinbar Paradoxe.

Man sieht, das Resultat „des Kampfes der Zellen mit den Bacterien" kann auf verhältnissmässig kleinen Territorien im entgegengesetzten Sinne ausfallen. Dies gilt auch in Betreff der geschilderten Veränderungen im Aquaeductus vestibuli und von dem von der Oberfläche der Felsenbeinpyramide in deren Inneres hineinwuchernden Periost, auf welche Befunde und deren Beschreibung, um Wiederholungen zu vermeiden, hier verwiesen wird. (Vergl. S. 10 u. 11.)

Auf welchen Wegen gelangen Mikroorganismen bei der Diphtherie in dio Felsenbeinpyramide und in das Labyrinth?

Für die Haversi'schen Canälchen, die Markräume und den perilymphatischen Raum erscheint die Frage sehr einfach zu beantworten. Sie kommen durch Vermittelung der Lymphgefässe und den Ductus thoracicus in das Venensystem und durch dieses in den allgemeinen Circulationsstrom. In der That konnten Heubner und Bahrdt [2]) in einem Falle von Scharlachdiphtherie mit Gelenkeiterung, bei welchem sie Kettencoccen in dem Gelenkeiter fanden, nachweisen, dass diese Coccen durch einen Eitergang der diphtheritisch afficirten Tonsille in die Jugularvene gelangt waren.

---

[1]) Dieser Befund ist bei der Cerebrospinalmeningitis bereits von Steinbrügge beschrieben und nach Cohnheim (vergl. dessen Allg. Pathologie S. 271 u. 272) richtig gedeutet, als hervorgegangen durch directe Einwirkung des Krankheitsgifts auf die kleinen Gefässe des Periostes (vergl. Zeitschrift für Ohrenheilkunde Bd. XI, S. 238). — [2]) Berliner klin. Wochenschr. 1884, No. 44.

In den perilymphatischen Raum der Schnecke (Scala vestibuli) könnten Mikroben auch aus den Subarachnoidealräumen durch den Ductus perilymphaticus des Aquaeductus cochleae gelangen. Wie steht es aber mit dem endolymphatischen Raume, der keine Blutgefässe besitzt?

Hier kommen uns die schönen Untersuchungen von Schwalbe, Key und Retzius theilweise erläuternd zur Hilfe. Diese Forscher haben bekanntlich durch Injection farbiger Massen in dem Subduralraum verschiedene Communicationen, so mit tiefen Lymphgefässen und Lymphdrüsen des Halses, nachgewiesen. Diese von Schwalbe bei Injectionen in den Subduralraum des Gehirns beim Kaninchen zuerst gefundene Communication wurde von Key und Retzius für Kaninchen und Hund bestätigt, während beim Menschen die Injectionsmasse viel leichter den Weg um die Arachnoidealzotten herum in die Venen einschlägt. Durch den gelungenen Nachweis einer Communication des Subduralraumes mit echten Lymphgefässen wird derselbe zum echten Lymphraume. (Schwalbe, Neurologie S. 785.)

Nun aber (s. Schwalbe, l. c.) gelingt bei den subduralen Injectionen auch leicht eine Füllung der subduralen Räume der Nervenwurzeln und damit der Lymphbahnen der peripheren Nerven (Key und Retzius). Es gelingt ferner die Füllung der subduralen Spalten des Opticus und Acusticus, sowie der Lymphgefässe der Nasenschleimhaut, von Schwalbe zuerst beobachtet, von Key und Retzius bestätigt und genauer untersucht. Mit dieser anatomischen Thatsache ist der Fingerzeig für einen zweiten Einwanderungsweg von pathogenen Bacterien in das Labyrinth gegeben, nämlich aus dem Subduralraume längs der subduralen Acusticusspalten und für einen dritten bei Rachendiphtherie, die doch so häufig mit Diphtherie der Nase combinirt ist, insofern als durch Vermittelung der Lymphgefässe der Nasenschleimhaut die Einwanderung in den Subduralraum möglich wäre[1]).

[1]) Nassiloff, Virchow's Arch. Bd. L, H. 4, S. 550, fand bei einem 1½jährigen an Diphtherie verstorbenen Kinde die Saftcanäle des Bindegewebes der Submucosa und Mucosa mit Pilzen angefüllt, ebenso die Ausbuchtungen der Haversi'schen Canäle des rauhen und zerfressenen Pflugscharbeins. In meiner Monographie über epidemische Cerebrospinal-Meningitis besprach ich anlässlich einer Beobachtung — Fall 52 — unter den Complicationen dieser Krankheit auch die mit Diphtherie, citirte dabei einen Fall von Huguénin (Artikel Meningitis in v. Ziemssen's Pathologie), der einen directen Zusammenhang zwischen Diphtherie und Meningitis „nach dem heutigen Standpunkte unserer Kenntnisse über Diphtherie" negirt. Ich bemerkte l. c. S. 8: „Möglicherweise liesse sich unser Fall, sowie der von Huguénin selbst beobachtete mit der Annahme eines Fortkriechens der Affection längs der Olfactoriusscheiden erklären."

Wir haben bis jetzt mit Hilfe anatomischer und auf experimentellem Wege gefundener Thatsachen wohl gezeigt, wie pathogene Mikroorganismen bis in den Subduralraum gelangen können. Wie aber gelangen dieselben von hier in den endolymphatischen Raum? Der Ductus endolymphaticus steht zwar mit den Hohlräumen der beiden Vorhofssäckchen in continuirlicher Verbindung, endet aber zwischen zwei Durablättern als Saccus endolymphaticus blind[1]). Wir können uns vorstellen, dass die Mikroorganismen von der Dura längs des mit ihr im Zusammenhange stehenden fibrös-periostalen Bindegewebes, welches den knöchernen Aquaeductus vestibuli auskleidet und „eine Anzahl feiner Spalten enthält (Rüdinger), welche möglicherweise feinen Lymphgefässen entsprechen" (Schwalbe, Sinnesorgane S. 401), in den Aquaeductus vestibuli gelangen[2]). Eine Stütze findet diese Annahme in den oben beschriebenen Veränderungen an dem von der Oberfläche der Felsenbeinpyramide in deren Inneres eingedrungenem, theilweise gewuchertem und in der Tiefe wieder zerfallenem Periost (vergl. S. 11).

Klinische Verwerthung der Labyrinthbefunde.

Es dürfte wohl kaum einen Arzt, geschweige einen Ohrenarzt geben, welcher nicht im Gefolge von Rachendiphtherie, namentlich bei Kindern, jene schweren Gehörsstörungen beobachtet hätte, die sich dadurch manifestiren, dass innerhalb kurzer Zeit, oft nur weniger Tage oder gar Stunden, das Gehörvermögen grossentheils oder vollständig und bleibend verloren geht und dass beim Verlassen des Krankenbettes neben der Taubheit noch Gleichgewichtsstörungen sich zeigen, die oft noch sehr lange Zeit zurückbleiben. Mit der von mir nachgewiesenen Zerreissung von Zweigen der Arteria auditiva interna und der durch die Blutung verursachten consecutiven Nekrose des Ramus cochleae und des Ramus vestibuli, oft beider zugleich, sowie ferner der nachgewiesenen Blutung einerseits in die erste Schneckenwindung, andererseits in das Periost des Vorhofes und in die Maculae

---

[1]) Die Annahme von Weber-Liel, dass dieser gerade nicht als Blindsack aufzufassen sei, ist von keinem der vielen Autoren, die diesen Gegenstand theils anatomisch, theils experimentell studirt haben, acceptirt worden. — [2]) Auch gelang es Weber-Liel vom vorderen Bogengang aus den Saccus endolymphaticus mit farbiger Flüssigkeit zu füllen und eine vollständige Füllung der sämmtlichen endolymphatischen Räume gelang durch Aspiration der farbigen Flüssigkeit vom Saccus aus. Endlich sah Michel vom Subduralraume des Gehirns das ganze Labyrinth injicirt werden. (Arch. f. Ophthalm., Jahrgang XVIII, Abth. I, 1872.)

und Cristae des vestibulären Apparates, verliert die rasche und oft bleibende Vernichtung des Gehörs, was sie bis jetzt für jeden Beobachter Räthselhaftes gehabt hat. Durch diesen pathologischen Vorgang, den man — dies will ich gerne zugeben — so lange er nicht nachgewiesen war, hypothetisch diagnosticiren konnte, kann das Wichtigste der Gehörfunction — das Sprachverständniss — sicher schon in wenigen Stunden für immer vernichtet werden. Und was den zurückbleibenden schwankenden Gang betrifft, so dürfen wir wohl zu seiner Deutung die in den halbzirkelförmigen Canälen, theilweise auch in den Ampullen beschriebenen Veränderungen als die greifbare anatomische Ursache derselben ansehen.

Noch heute stehe ich in dieser Frage auf demselben Standpunkte, wie ich ihn in meiner im Jahre 1881 erschienenen Schrift [1]) — ich darf gewiss sagen — so vorurtheilslos wie möglich präcisirt habe; dass nämlich das Centrum für den Gleichgewichtssinn sich im Kleinhirn befindet, dass der nervöse Endapparat in den Cristen der Ampullen, vielleicht auch der Säckchen, mit diesem Centrum durch Nervenbahnen in Verbindung steht, dass Erkrankung resp. Reizung des Endapparates selbst [2]) oder der dem Endapparate benachbarten Gebilde dieselben Symptome wie eine Erkrankung resp. Reizung des Centralorganes hervorrufen können u. s. w.

Nichtsdestoweniger erheischt es die Pflicht, an dieser Stelle einen gedrängten Ueberblick über das in dieser Frage seit 1881 Geleistete zu geben; ich meine hier natürlich nicht theoretische Raisonnements oder die Resultate roher Veterinär-Versuche, sondern die Arbeiten ernster Forscher und berufener Fachgenossen. Hier zuerst eine experimentelle Arbeit mit negativem Erfolge.

J. Steiner [3]) beobachtete nach dem Herausreissen der Halbzirkelgänge beim Haifische keine Gleichgewichtsstörungen.

Dieser negativen Beobachtung stehen gegenüber die Resultate von Bechterew [4]), von Vulpian [5]). Ferner sind anzuführen:

---

[1]) Ueber Meningitis cerebrospinalis epidemica u. s. w. Heidelberg 1881, Carl Winter. — [2]) In den von mir oben beschriebenen Veränderungen der Cristen der Ampullen findet sich für diese Annahme jetzt auch ein anatomischer Nachweis. — [3]) Sitzungsberichte der Berliner Academie, Mai 1886. Ueber das Centralnervensystem des Haifisches und des Amphioxus lanceolatus, und über die halbzirkelförmigen Canäle des Haifisches. — [4]) Ergebnisse der Durchschneidung des Nerv. acust., nebst Erörterungen der Bedeutung der semicirculären Canäle für das Gleichgewicht. Pflüger's Arch. Bd. XXX, S. 312—347. — [5]) Expériences rélatives aux troubles de la motilité produits par les lésions de l'appareil auditif. Gaz. hebd. 1883, 3 Séance de l'Academie des Sciences 1883, 8 Janvier.

Die schönen in verschiedenen Versuchsreihen über unser Thema fortgesetzten Untersuchungen von Högyes, die unter Anderem gezeigt haben, dass schon eine künstliche Entleerung von nur wenig Lymphe mit nachfolgender Einblasung von Luft in den perilymphatischen Raum Gleichgewichtsstörungen zu erzeugen im Stande ist. Den interessanten Versuchen dieses unermüdlichen Forschers, welcher zu gleicher Zeit die von Cyon angeregte Frage über die Beziehungen der Ampullarnerven zu den Accommodationscentren der Augenmuskeln in ausführlicher Weise experimentell aufgeklärt hat[1]), stehen wieder als Stütze zur Seite die Untersuchungen von Onufrowicz[2]) (unter der Leitung von Forel), von W. Bechterew[3]) und L. Edinger[4]). Nach Onufrowicz enthält die vordere Acusticuswurzel die Fasern zu den Ampullen der Halbzirkelgänge. Ob sie den ganzen Nervus vestibuli bildet, ist nicht ausgemacht. Sie stammt aus dem Wurm[5]), oder aus der grauen Substanz des vierten Ventrikels oder aus beiden. Die von Bechterew nachgewiesene Verbindung des Acusticus mit dem Kleinhirnschenkel wurde von L. Edinger bestätigt, ausserdem aber demonstrirte der-

[1]) Ein von mir über diese Versuche zusammengestelltes Referat befindet sich in der Zeitschrift für Ohrenheilkunde Bd. XV, Heft 4, S. 334—336. — [2]) Experimentelle Beiträge zur Kenntniss des Ursprungs des N. acusticus. Arch. f. Psych. 1885, Bd. XVI, 3, S. 711. — [3]) Ueber zwei Bündel, welche zum Bestande der inneren Portion des Kleinhirnschenkels gehören und über die Entwickelung der Acusticusfasern. Wratsch 1885, No. 25. S. Schmidt's Jahrbücher Bd. CCXII, 10, S. 9. — [4]) Verhandlungen der süddeutschen Neurologen-Versammlung in Baden. S. deutsche med. Wochenschr. No. 30. Bericht von Dr. Laquer. — [5]) „Eine Störung im Stellungsbewusstsein deutet immer auf eine Läsion des Wurms; dass auch eine Verletzung der Bogengänge dieselben Gleichgewichtsstörungen herbeiführt, rührt daher, dass von den Ganglienzellen im Acusticusursprung Fasern nach dem Wurm gehen; diese Fasern sind es wahrscheinlich, welche auch mit dem Acusticus zu den Ampullen verlaufen.“ Huguénin, Correspondenzbl. f. Schweizer Aerzte 1880, Jahrg. X, No. 22.

Wie unentbehrlich für die Deutung scheinbar gar nicht auf dieselbe Ursache zurückzuführender Erscheinungen dieser jetzt nicht mehr zu leugnende anatomisch-physiologische Connex zwischen den Ampullennerven und dem Gleichgewichts- und Accommodations-Centrum der Augenmuskeln ist, habe ich an einem Falle gezeigt. Zeitschrift für Ohrenheilkunde Bd. XII, S. 104—107. Ein Fall von mimischem Gesichtskrampf, complicirt mit Nystagmus und Schwindel. Es handelte sich um einen den Tic convulsiv begleitenden Krampf des Stapediusmuskels, welcher durch die bewirkte negative Druckschwankung im Labyrinth einen Reizungszustand herbeiführte, der sich dann einerseits auf dem Wurm des Kleinhirns, anderseits auf das Innervationscentrum der Augenmuskeln fortsetzte, daher das mit dem Gesichtskrampf gleichzeitige Auftreten von Schwindel und Nystagmus.

selbe bei der Neurologen-Versammlung in Baden Verbindungen der oberen Olive mit dem Cerebellum und einen starken Faserzug zwischen der oberen Olive und dem Abducenskern. Nun stammt aber nach Edinger die hintere Acusticuswurzel aus dem Nucleus acustici anterior und dieser steht wieder in Verbindung mit der oberen Olive der gekreuzten und der gleichen Seite; es existirt also eine Verbindung zwischen dem Acusticuskern mit dem Kern der Augenmuskelnerven, was, wie Edinger sagt, nicht gleichgiltig sein kann, wenn im Acusticus wirklich Fasern vorhanden sind, welche zur Erhaltung des Gleichgewichts dienen.

Sehr interessant und für die Frage, ob eine Reizung der Ampullarnerven Gleichgewichtsstörungen auslösen können, sehr wichtig, sind auch die Versuche von dem Berner Kliniker Lichtheim.

Lichtheim[1]) meint, es sei möglich, dass Mikroorganismen ganz besonders leicht in das Labyrinth gerathen und dort Störungen machen. In dieser Hinsicht sind seine Versuche, wenn sie auch keinen Spaltpilz betreffen, besonders bemerkenswerth. Lichtheim injicirte Kaninchen grosse Sporenmengen von Aspergillus fumigatus und fand, dass dem Tode immer Gleichgewichtsstörungen vorausgehen, welche, ohne dass das Gehirn Aspergillusherde enthält, durch eine Localisation der Pilze im häutigen Labyrinth bedingt sind. „Die beschriebenen Erscheinungen sind in der That ungemein ähnlich denjenigen, welche man erzielt durch Verletzungen des Labyrinths und durch intracranielle Durchschneidung der Acustici.“ — „Entzündliche Erscheinungen im befallenen Labyrinth habe ich nicht wahrgenommen, eine Eiterung war niemals vorhanden, eine genauere anatomische Untersuchung des difficilen Organs habe ich nicht vorgenommen.“ Doch wurden Pilzmycelien im häutigen Labyrinthe nachgewiesen. Lichtheim kann zunächst keine Auskunft darüber geben, ob die erwähnten Erscheinungen durch Erkrankung nur eines Ohres entstehen (l. c. S. 155).

Die Behandlung der durch Diphtherie bedingten Labyrinthaffection.

Meines Wissens liegt über die Behandlung von Labyrinthaffectionen, welche durch die gewöhnliche Rachendiphtherie hervorgerufen werden, nur eine Erfahrung vor, während über die durch Scharlachdiphtherie entstandenen die Erfahrung etwas reicher ist. Die klinischen

[1]) Ueber pathogene Mucorineen und die durch sie erzeugten Mykosen des Kaninchens. Von L. Liehtheim. Zeitschr. f. klin. Med. 1884, Bd. VII, S. 141—177.

Erscheinungen sind bei beiden Categorien dieselben: höherer oder geringerer Grad von Taubheit, oft vollständige, mehr oder weniger intensive subjective Geräusche, und wenn die Haupterkrankung überwunden wird, beim Verlassen des Bettes Schwindel, Uebelkeit, Erbrechen nur ganz ausnahmsweise, und bald kürzer, bald länger andauernder, taumelnder Gang oder „Entengang", wie ich ihn bei den Kindern, welche in Folge überstandener Meningitis cerebrospinalis daran leiden, genannt habe. Ob nun auch die histologischen Veränderungen im Labyrinthe bei der gewöhnlichen und bei der Scharlachdiphtherie dieselben sind, steht vorerst dahin; es ist immerhin sehr wahrscheinlich und dürfte es deshalb unter Annahme der Identität des pathologischen Processes besonderes Interesse gewähren, die bis jetzt therapeutisch mit Erfolg behandelten Fälle Revue passiren zu lassen. Bei der Scharlachdiphtherie habe ich hypodermatische Pilocarpin-Injectionen zuerst[1]) mit relativ günstigem Erfolge angewendet. Man spritzt je nach dem Alter täglich 5—8 Tropfen einer 2%igen Lösung ein. Dann wurde das Mittel auf meine Empfehlung von Wolf[2]) mit günstigem und in einem Falle sogar mit vollkommenem Erfolge — es trat völlige Heilung ein — angewendet und in der neuesten Zeit von Schwartze[3]) in einem Falle nach einfacher Diphtherie.

Mit Rücksicht auf die in dieser Arbeit beschriebenen histologischen Labyrinthveränderungen lohnt es sich, eine kurze Zusammenstellung über die Zeit zu geben, innerhalb welcher das Mittel noch Nutzen gebracht hat.

In dem von mir in Consultation mit Herrn Oberstabsarzt Dr. Gernet in Karlsruhe beobachteten Falle war durch Otitis media purulenta das Gehör bereits beiderseits geschwächt, als ungefähr eine Woche vor der Anwendung der Pilocarpin-Injectionen unter den oben angegebenen Symptomen, die für eine Labyrinth-Erkrankung sprachen, das Gehörvermögen nahezu gänzlich verloren ging. Der Erfolg war ein unvollkommener. Das 7jährige Kind blieb mit seinem am Ende der Cur erzielten Gehörvermögen zwar vor Taubstummheit bewahrt und blieb erziehungsfähig durch das Gehör, welches aber nie wieder normal wurde. In dem ersten

[1]) Vergl. Ein Fall von doppelseitiger Labyrinthaffection in Folge von Scharlach, günstig beeinflusst durch Pilocarpin-Injectionen. Zeitschr. f. Ohrenheilk. Bd. XIII, S. 162 f. — [2]) O. Wolf, Zwei Fälle von schwerer Labyrintherkrankung bei Scarlatina-Diphtheritis. Ebenda Bd. XIV, S. 189 und: Panotitis bei Scarlatina-Diphtheritis. Ebenda Bd. XV, S. 78. — [3]) Bericht über die Thätigkeit der k. Universitäts-Ohrenklinik zu Halle im Jahre 1885. Von Dr. T. Kretschmann. S. 236: Fall von Labyrinthaffection nach Diphtheritis.

Falle von Wolf erfolgte die Ertaubung bereits 60 Stunden nach Beginn der Ohraffection. Die Schwindelerscheinungen dauerten 2 Monate. Die von uns beiden empfohlene Pilocarpinbehandlung wurde von den Angehörigen perhorrescirt und es trat Taubstummheit ein. In dem zweiten Falle von Wolf wurde die Pilocarpinbehandlung, nachdem die völlige Taubheit 8 Tage gedauert hatte, mit völligem Erfolge eingeleitet; zuerst kehrte das Hörvermögen für hohe Töne wieder. In dem dritten Falle, den ich in Consultation mit Herrn Collegen Wolf in der 8. Krankheitswoche sah — es war eine Panotitis — konnte wegen des grossen Schwächezustandes mit der Pilocarpinbehandlung erst in der 10. Krankheitswoche begonnen werden. Die Behandlung wurde von mir geleitet; Anfangs trat hoffnungsvolle Besserung ein, nach einem halben Jahre jedoch erlosch unter erneuter eitriger Mittelohrentzündung das Gehörvermögen vollkommen. Das Kind hat jetzt Taubstummenunterricht. — In Schwartze's Fall — einfache Diphtherie bei einem 14jährigen Knaben von 8tägiger Dauer und nicht besonders heftigem Charakter — war das Gehörvermögen beim Verlassen des Bettes auffallend schlecht und stellte sich heftiges Schwindelgefühl mit taumelndem Gang ein, dabei Uebelkeit und einmaliges Erbrechen. Alle die genannten Erscheinungen waren nach 3 Wochen noch zugegen. Hörvermögen bei der Aufnahme nicht ganz erloschen. Uhr links 0, rechts beim Anlegen. Flüstern rechts 40, links 10 Cm. Stimmgabeln links 0, rechts nur Töne der viergestrichenen Octave. Dreiwöchentliche Behandlung mit Blutentziehungen, Chinin und Pilocarpin-Injectionen. Nach 14 Tagen Schwindel verschwunden, noch gespreizter Gang. In der dritten Behandlungswoche „wird die Umgangssprache ohne grosse Schwierigkeit verstanden".

Bei nicht ganz erloschenem Gehörvermögen lässt sich also mit den Pilocarpin-Injectionen noch 3 Wochen nach dem Eintritt des Gehörleidens ein dauernder Erfolg erzielen.

Nichtsdestoweniger sollte man, wenn keine besonderen Contraindicationen vorliegen, möglichst früh mit der Behandlung beginnen. Sie wird dazu beitragen, die hämorrhagischen Exsudate, welche ja sehr rasch den Zerfall der Gehörnerven herbeiführen, rascher zur Resorption zu bringen, ebenso alle beschriebenen Veränderungen im endo- und perilymphatischen Raume, bei welchem es sich nur erst um Anhäufung von lymphatischen Elementen handelt. Ja, im Hinblick auf den beschriebenen wiederbeginnenden Zerfall der bereits organisirten Ausfüllungsmasse im endolymphatischen Raume (vergl. Fig. 8 u. 9) halte ich selbst in diesem Stadium die Kunsthilfe noch für erspriesslich. Nichts mehr

leisten wird sie bei Veränderungen des Ramus cochleae, wie sie Fig. 3 darstellt — die Schnecke wird bei solchen Veränderungen bleibend ausser Function gesetzt —, dagegen eine Resorption des Pigmentes, wie sie Fig. 1 im R. vestibuli, an der Crista u. s. w. zeigt, begünstigen. Wie viel freilich ein Nerv, wenn auch in seiner Structur und an seinen Endigungen in den Maculae und Cristae normal, mit solchen Defecten, nach der völligen Resorption des Pigments functionell noch zu leisten im Stande ist, wage ich nicht zu entscheiden.

Von entscheidender Bedeutung ist eben in solchen Fällen das Verhalten des Hausarztes. Wenn überhaupt hier noch zu helfen ist, so liegt das Schicksal des Patienten in seiner Hand. Wenn er auf das Verhalten des Gehörvermögens bei seinem von Diphtherie befallenen Kranken mit Sorgfalt achtet, so wird er öfter im Stande sein, das Pilocarpin zu einem Zeitpunkte anzuwenden, zu welchem der durch die Allgemeinerkrankung öfter bewirkte Schwächezustand, der die Anwendung des Mittels contraindicirt, noch nicht eingetreten ist und auf diese Weise bessere oder vielmehr die besten Chancen haben [1]).

Der Vollständigkeit halber will ich zum Schlusse noch anführen, dass die subcutanen Pilocarpin-Injectionen auch bei Labyrinthblutungen aus anderen Ursachen günstige Wirkung haben. In diese Kategorie gehört vermuthlich der eine von zwei Fällen, die Thomas Barr in Glasgow in der neuesten Zeit veröffentlicht hat [2]).

In dem einen Falle handelte es sich um ein unzweifelhaft syphilitisches Leiden — Politzer hat bekanntlich zuerst bei solchen Leiden das Pilocarpin empfohlen —, in dem zweiten um eine sogen. apoplectiforme Labyrintherkrankung ohne Schwindelerscheinungen, wahrscheinlich durch Blutung bedingt.

Anhang.

Ueber das Fieber bei diphtherischen Ohrenleiden.

Auf welche Weise das Fieber durch Einwanderung von Bacterien in die Organe des menschlichen Körpers und durch Weiterwucherung und Vermehrung in demselben erzeugt wird, ist noch eine ungelöste

[1]) Da die Gewebsnekrose der Tonsillen ungefähr am 5. Tage eintritt, so muss schon von diesem Zeitpunkte an genau auf das Verhalten des Gehörorganes geachtet werden. — [2]) Observations of two cases of sudden and extreme loss of hearing, on both sides, owing to disease of the nervous structures of the ear; materially improved after the hypodermic use of pilocarpine. Brit. med. Journ., June 13, 1885.

Frage. Baumgarten [1]) glaubt eine Vermittlung der Ptomaïne [2]) vorläufig mit „Nein" beantworten zu dürfen und meint, der fiebererrogende pathogene Einfluss könne auf abnorme gelöste Substanzen zurückgeführt werden, welche lähmend auf die Thätigkeit des „Wärmecentrums" wirken. Dieser Annahme komme der Umstand entgegen, dass es eben Producte bacterieller Zerstörung thatsächlich gibt, welche ohne jede Mitbetheiligung von Bacterien Fieber hervorzurufen im Stande sind. Letzterer Umstand beweise aber zugleich, dass diese solublen Producte auch den anderen Factor der Fieberstörung, die Steigerung der Verbrennungsvorgänge nämlich, zu leisten vermögen, wodurch es in Frage gestellt werde, ob die Bacterien überhaupt nach einem anderen Modus als dadurch Fieber auslösen können, dass sie bei ihrem Lebensprocess aus ihrem Nährmaterial Stoffe abspalten oder solche aus sich erzeugen, welche die Hauptbedingungen des Fiebers: vermehrte Wärmebildung und Regulationsstörung, zu schaffen im Stande sind. Und dieser Zweifel erscheine um so berechtigter, als es allgemeine Bacterienkrankheiten gebe, welche kein Fieber erzeugten: die Lepra, einzelne Fälle chronischer menschlicher Tuberculose, die Impftuberculose der Kaninchen.

---

[1]) Lehrbuch der pathologischen Mykologie. Erste Hälfte. S. 109. Braunschweig 1886. — [2]) In dem London Medical Record, December 1886, S. 516, befindet sich ein Referat: „Poehl on the Biolo-Chemical Properties of Microbes", aus dem Vrateh No. 8, 1886, S. 157, dem ich Folgendes entnehme: Auf der jüngsten Versammlung der russischen chemischen Gesellschaft in St. Petersburg machte Prof. A. V. Poehl eine sehr interessante Mittheilung in Betreff seiner Experimente über den Lebensprocess verschiedener Mikroben. Die Bildung von Ptomaïnen in der Natur, sagt Poehl, ist meistens durch die Lebensthätigkeit von verschiedenen Mikroorganismen bedingt. Bei seinen Studien über die Mikroben der menschlichen Fäces fand Poehl, dass bei Erkrankungen in den Eingeweiden sich verschiedene Arten von Mikroben finden, welche die Eigenschaften besitzen, Proteïnkörper zu zersetzen. Mit Hoppe-Seyler zu reden, gleicht die Proteïnkörper zersetzende Eigenschaft von Bacterien der von kaustischen Alkalien (während Fermente auf Proteïnkörper wie schwache Säuren wirken). Unter der zersetzenden Thätigkeit sowohl der Bacterien wie der kaustischen Alkalien erscheinen gleichzeitig die Producte der Oxydation und der Reduction, ein Factum, das durch die Zersetzung des Wassers H_2O in Ho und H seine Erklärung findet. Die Ptomaïne gehören zu den Producten der Disoxydation. Dr. Poehl gelang der Nachweis der reducirenden Einwirkung gewisser Mikroorganismen auf das umgebende Nährmedium während ihres Wachsthums. (Das Weitere s. l. c.) — Cantani erklärt das „fälschlich sogen. Choleratyphoid" durch genuine Ptomaïne bedingt. (S. Ueber das Gift der Cholerabacillen. Deutsche med. Wochenschr. No. 45, 1886.)

Auch beweise die Trichinose, zwar keine Bacterien- aber doch eine ächte Parasitenkrankheit, die unter dem Bilde einer Infectionskrankheit mit oft sehr hohem Fieber und anderweitigen schweren Allgemeinerscheinungen verlaufe, dass das Wachsthum fremdartiger Lebewesen innerhalb des menschlichen Organismus ohne Beihilfe besonderer Giftstoffe genügen kann, Fieber und nervöse Allgemeinerscheinungen hervorzurufen.

Sollte es nun nicht, ob Fieber eintritt oder nicht, vielleicht auch davon abhängen, ob die Invasion spärlich oder reichlich ist, ob sie langsam [1]) oder stürmisch eintritt? Das letztere, das ungemein schnelle Auftreten der Otitis diphtheritica, die immer mit über 40° R. einsetzt, und ihre rasche Ausbreitung, ist, wie ich aus einer langjährigen Erfahrung weiss, die Regel, während das Gegentheil als eine höchst seltene Ausnahme betrachtet werden muss. Fiebercurven bei diphtherischen Ohrenleiden, die mit keiner anderen Affection combinirt sind, besitzen wir bis zur Stunde nicht; der Zufall bot mir zu zwei solchen Beobachtungen die Gelegenheit; ich will dieselben daher mittheilen.

Es ergibt sich aus denselben, dass die diphtherische Mittelohrentzündung eine ganz unregelmässige, mit keiner anderen vergleichbare Fiebercurve hat, dass das Fieber mindestens fast drei Mal so lang, ja länger dauern kann als bei der genuinen eitrigen Mittelohrentzündung. Während die Dauer des Fiebers bei der genuinen einseitigen acuten Mittelohrentzündung und bei der genuinen doppelseitigen gegen den 9. oder 10. Tag zu Ende geht, vorausgesetzt natürlich, dass dieselben ohne Complicationen verlaufen, dauert das Fieber bei der diphtherischen Mittelohrentzündung bis in die 3. Woche hinein oder noch länger. Die Dauer ist wahrscheinlich von der Stärke der Invasion der Mikroorganismen abhängig, deren fiebererregende Thätigkeit sich jedenfalls nicht vor dem Ende der 2. Woche erschöpft.

Ich gebe vier Fiebercurven; die erste und die zweite dienen zum Vergleiche.

---

[1]) Um eine lentescirende Einwirkung dürfte es sich vielleicht bei der von Baumgarten citirten Lepra und manchen Fällen chronischer menschlicher Tuberculose handeln; auch ist für manche Fälle beider Krankheiten die Annahme einer hereditären Uebertragung nicht ausgeschlossen. Bei einigen Fällen von Impftuberculose der Kaninchen, die ich gesehen habe, hatte dieselbe nur an den Impfstellen — am Bulbus oculi — schnelle Fortschritte gemacht; an den inneren Organen war, wie die Section zeigte, die Infection nur langsam weitergeschritten und nur sehr spärlich ausgebreitet.

Krankengeschichte zur Fiebercurve No. 1. Otitis media acuta purulenta dextra.

16jähriges Mädchen. Affection rechtsseitig. Seit 2 Tagen furibunde Schmerzen, nach der rechten Schädelhälfte ausstrahlend. 24 Stunden später schon Ausfluss. Blutentziehung und Abführmittel ohne Erfolg. Ich sah die Patientin 2 Tage nach dem Beginn der Erkrankung in Gemeinschaft mit dem behandelnden Arzte, dem Grossherzogl. Leibarzte, Herrn Geheimrath Dr. Tenner.

Status: Starke gleichmässige Schwellung des inneren Endes vom knöchernen Gehörgange, so dass nur die centrale Perforation vom Trommelfelle sichtbar. Pulsation innerhalb derselben. Profuser Ausfluss. Initialtemperatur beim Beginn des Leidens Abends 40°. Ende des Fiebers am 10. Tage. Therapie: Eis, subcutane Morphium-Injectionen. Oertlich Borsäure. Vernarbung der Perforation nach 3 Wochen.

Krankengeschichte zur Fiebercurve No. 2. Otitis media acuta purulenta duplex.

9jähriger Knabe. Wegen „Stockschnupfen" verordnet der Hausarzt Aufschnupfen von kaltem Wasser in die Nase am 5. Mai. Am 6. furibunde Ohrschmerzen links. Temperatur 39,8°.

Status am 7. Mai: Adenoide Vegetationen. Bereits Durchbruch der Membran; profuse Eiterung. Nachlass der Schmerzen. Am 11. Mai erneute Schmerzen rechts. Eiter in der Paukenhöhle, ohne Injection oder Verbauchung der Membran; dasselbe Bild rechts bis zum 14. Mai. Daher Paracentese. Heilung rechts am 20., links am 31. Mai.

Krankengeschichte zur Fiebercurve No. 3. Otitis media diphtherica duplex.

In Consultation behandelt mit Herrn Dr. Stehberger in Mannheim.

8jähriges Mädchen. Letzter Schulbesuch am 28. Januar 1882. Am 31. Januar diphtheritischer Croup ohne Fieber. Am 5. Februar Scharlach-Eruption. Vom 12. bis 19. Februar Nephritis und rheumatische Gelenkbeschwerden. Beide bleiben vom 19. Februar ab völlig geheilt, nachdem am 17. Februar erneute Diphtherie des Rachens und der Nase aufgetreten war. Am 21. Februar Rachen frei. Am 23. Februar constatirte ich Otitis media dextra cum perforatione. Adenoide Vegetationen. Schwellung der Halslymphdrüsen beiderseits. Am 27. Februar trat auch Perforation links auf. Am 5. März erneute Schmerzen in der Paukenhöhle rechts, am 6. März in der Paukenhöhle links. Von jetzt ab erst langsame Verminderung des bisher enormen Ausflusses auf beiden Seiten. Narbenbildung rechts erst nach Monaten, links bestand vor einem Jahr noch die Perforation.

Krankengeschichte zur Fiebercurve No. 4. Otitis media diphtherica dextra.

Die erste Untersuchung machte ich auf Wunsch von Herrn Hofrath Prof. Dr. Erb am 30. April 1884. Seit gestern rechts Ohrensausen, Schmerzen in

der Tiefe des Ohres, rechtsseitig ausstrahlender Kopfschmerz, Schwerhörigkeit; hintere Trommelfellhälfte vorgebaucht, die rothe Vorbauchung bereits in beginnendem Durchbruch. Am folgenden Tage diphtheritischer Belag an der knöchernen Circumferenz des bereits perforirten Trommelfelles. Profuse Otorrhoe. Nachlass der subjectiven Beschwerden. Am 2. Mai ist Patient völlig schmerzfrei und bleibt es bis zum 20. Mai. Am 20. Mai Morgens Temperatur normal. Unter scheinbarem Aufhören des Ausflusses plötzlich Mittags heftiger Kopfschmerz, Erbrechen, Temperatur 37,8°. Die Untersuchung ergibt als Ursache Verstopfung der Perforation durch einen diphtheritischen Pfropf. Nach dessen Entfernung verschwanden die genannten Symptome. Vollkommene Heilung. Das einzige angewendete Mittel war Borsäure.

In diesem Falle dauerte das Fieber 3 Wochen. Während dieser ganzen Zeit wurde der kleine Patient, da er im Krankenhause lag, täglich mehrere Male von Herrn Prof. Erb und seinem Assistenten Herrn Dr. Hoffmann untersucht, und da ausser der Otitis nie eine Erkrankung anderer Organe nachgewiesen werden konnte, mir wiederholt die Frage vorgelegt, ob das Fieber von der Diphtherie des Ohres allein herrühren könne. Mit Rücksicht auf den vorhin mitgetheilten Fall No. 3 trug ich kein Bedenken, die Frage zu bejahen.

Die Beobachtung hat für den internen Arzt den Werth, dass er bei Otitis diphtherica die Ursache des Fiebers durch diese allein erklären kann, wenn er die inneren Organe intact findet.

Den Auszug aus der klinischen Krankengeschichte, die ich hier folgen lasse, sowie die Temperaturcurve verdanke ich der Güte des Herrn Hofrath Prof. Dr. Erb und seines Assistenten Herrn Dr. J. Hoffmann.

Krankengeschichte zu Fiebercurve No. 4 aus dem academischen Krankenhaus in Heidelberg (medicinische Klinik). H. U., 8 Jahre alt, aufgenommen am 10. April 1884, entlassen am 22. Juni 1885. — Klinische Diagnose: Diphtherie mit den verschiedensten Complicationen.

Anamnese: Patient aus gesunder Familie, früher nie ernstlich krank, klagte vor 3 Tagen Abends über Kopfweh und Appetitlosigkeit; ausserdem hatte er seine sonstige Munterkeit und Lebhaftigkeit nicht mehr.

Am 8. April constatirte der consultirte Arzt Fieber und die Inspection des Rachens, worauf die nunmehrigen Klagen des Kleinen hinwiesen, liess die Entstehung und Ausbildung eines weissen Belages erkennen. Am 8. April Abends Temp. 40,0°. Am gestrigen Tage bildete sich rapid eine dicke weiss-graue Schwarte im Rachen, die Schlingbeschwerden nahmen parallel zu trotz der angewandten Mittel, weshalb man sich zur Ueberführung des Kleinen in das Krankenhaus entschloss.

Status praesens: Am 10. April 1885. Patient ist ein sehr vernünftiger, folgsamer, kräftiger Junge. Keine Somnolenz, aber Zeichen von allgemeiner

Mattigkeit. Sprache fast unverständlich, besitzt jene unangenehme Völle, wie man sie bei starker Tonsillenschwellung hört und hat ausserdem nasalen Beiklang.

Beträchtliche diffuse, harte Schwellung der Submaxillardrüsen beiderseits; Oeffnen des Mundes dadurch erschwert.

Die Passage im Rachen hat kaum die Weite eines starken Gänsefederkiels. Die Verengerung ist bewirkt durch colossale, schmierig grauweisse Schwarten, die der Uvula, dem weichen Gaumen, beiden Tonsillen und soweit sichtlich auch noch der seitlichen und hinteren Rachenwand fest anhaften. Sehr starker Foetor ex ore.

Aus der Nase continuirlicher Ausfluss einer dünnflüssigen, schmutzig hellgelben, die Oberlippe stark ätzenden Flüssigkeit. Die Schleimhaut beider Nasenlöcher ebenfalls mit dünnem diphtheritischem Ueberzug bedeckt.

Lungen und Leber bieten nichts Abnormes. Milz leicht vergrössert. Herzaction kräftig, Herztöne rein.

Pulsfrequenz 96—108; Puls gut im Vergleiche zu der starken localen Veränderung im Rachen. Temperatur = 37,6°, steigt Abends auf 38,5°.

Harn spärlich, etwas trüb, nicht blutig, enthält eine ziemliche Quantität (1/8 Vol.) Albumin.

Therapie: Kali chlor. innerlich und als Gurgelwasser. — Bepinselung des Rachens mit einer verdünnten Sublimatlösung, Inhalationen von Aq. calc. —

Ablauf des localen diphtheritischen Processes vom 10.—20. April unter häufig sehr bedrohlichen Erscheinungen, wie Somnolenz etc. — Es blieb schon jetzt eine Parese des weichen Gaumens zurück bei Temp. = 37,4°—38,1°.

Vom 20.—23. April Euphorie.

Vom 23.—28. April abermals Fieber Herzklopfen.

Verdoppelung des ersten Tons und öfters systolisches Geräusch über dem linken Ventrikel, Mittellage des Herzens.

Die Pulsfrequenz steigt auf 120—128 und ist auf Digital. und Natr. salicyl. nicht unter 108 zu bringen. Temperatur bis 39,7°. Kaum war etwas Besserung eingetreten, als am 29. April die Temperatur abermals unter Frösteln, Kopfweh, Erbrechen und leichtem Benommensein des Sensoriums wieder anstieg.

Temperatur vom 29. April bis 1. Mai zwischen 38,5° und 39,2° C. unter Klagen über Schwerhörigkeit und Schmerzen im linken Ohre, Ohrensausen. Die auf Otitis media gestellte Diagnose wurde durch Herrn Prof. Moos bestätigt.

Am 1. Mai Perforation des Trommelfelles und damit Nachlass der cerebralen Symptome. Profuser, dünnflüssiger Ausfluss aus dem Ohre.

Ordin.: Borsäure local.

Die Otorrhoe dauerte bis zum 21. Mai fort, unter Fieber und ziemlich gutem Allgemeinbefinden. — Von da ab war Patient fieberfrei. — Die Erscheinungen Seitens des Herzens bestanden immer noch fort. Eiweiss nicht mehr im Urin.

Sehr bedrohliche Erscheinungen Seitens des Nervensystems brachten dann noch den Jungen in grosse Lebensgefahr; sie bestanden in:

1) solchen Seitens der Augen, Accommodationsparese, Augenmuskellähmungen;

2) Lähmung des weichen Gaumens und der Schlingmuskulatur;

3) hochgradige Parese beider Beine, weniger der Arme, mit deutlicher Ataxie, Fehlen der Sehnenreflexe; keine Ea R;

4) Parese der rechten Zwerchfellshälfte unter sehr bedrohlichen Erstickungsanfällen. — Galvan. Strom brachte rapide Besserung.

Am 10. Juni Entlassung. —

Ein halbes Jahr später Wohlbefinden, von allen Symptomen nur etwas Rauhigkeit des ersten Herztones noch als Residuum der Krankheit zu constatiren. — Mittellage des Herzens.

Schlussbetrachtung.

In der vorliegenden Arbeit haben wir eine Reihe von Veränderungen im Labyrinth geschildert, welche in ihren ersten Anfängen sicher auf die Einwirkung eines pathogenen Mikroorganismus zurückgeführt werden können. Wir haben dann mit einem Theile der anatomischen Befunde eine Gruppe von Functionsstörungen in Einklang zu bringen versucht; die Taubheit und die Gleichgewichtsstörungen mit den schweren Veränderungen im Gehörnerven einerseits und anderseits mit den organischen Veränderungen in den halbzirkelförmigen Canälen, den Ampullen und deren Cristen.

Nun aber gibt es eine Reihe von Infectionskrankheiten, in deren Gefolge derselbe Symptomencomplex auftritt, und zwar solche, bei welchen der Rachen frei bleibt; es wird sich in solchen Fällen nicht um die Einwanderung eines Pilzes von nur accidenteller Bedeutung handeln, wie bei der Diphtherie, sondern wohl um die des specifischen Krankheitspilzes.

Der anatomische Effect wird aber, dies ist meine Ueberzeugung, nicht sehr verschieden sein, namentlich in Bezug auf die Gerinnung der Endo- und Perilymphe in den Halbzirkelgängen und deren weitere Consequenzen. Immerhin eröffnet sich hier für Diejenigen, welche sich mit der Untersuchung des pathologisch veränderten Labyrinthes beschäftigen, ein reiches ergiebiges Feld der Arbeit. Beispielsweise sei hier an die in der neuesten Zeit sich immer mehr häufenden Beobachtungen erinnert über Vernichtung des Gehörs mit Gleichgewichtsstörungen im Gefolge des Mumps. Lemoine und Lannois haben bekanntlich zuerst gezeigt, dass die Gehörsstörungen als erstes Symptom des Mumps auftreten können, und dass wir es hier mit den Folgen einer Infectionskrankheit

zu thun haben [1]). A. Ollivier [2]) will im Speichel, Blut und Harn von Individuen, die an Parotitis epidemica erkrankt waren, Stäbchen gefunden haben, die er für die specifischen Krankheitserreger der Parotitis erklärt und deren Einwanderung in Mamma und Hoden die bekannten Complicationen erzeuge.

Erklärung der Abbildungen.

Fig. 1.

Ein Horizontalschnitt durch einen Theil des Porus acusticus internus, des Vorhofes, den Nervus facialis, die angrenzende Labyrinthwand bei fünffacher Vergrösserung. Felsenbeinpyramide No. 2.

r c = Ramus cochleae.
r v = R. vestibuli.
r s = R. sacculi.
n f = N. facialis.
c f = Canalis semicirc. frontalis, unterer Schenkel.
u = Utriculus.
a h = Ampulla horizontalis mit ihrer Crista = cr.
v p = verdicktes Periost des inneren Gehörganges.
s p = structurloses Perineurium eines völlig zerstörten Nervenbündels.
t a = Trümmer der zerrissenen Auditiva interna.

Sämmtliche im Porus acusticus internus noch erhaltenen Nervenzüge sind von grösseren und kleineren Lücken umgeben, welche früher von normalen Nerven ausgefüllt waren; vereinzelte Nervenfaserzüge vom Ramus vestibuli gehen zu dem angrenzenden Periost rechts. Diese, sowie der eine Absehnitt des Ramus vestibuli sind orangefarbig. Auch der kreisrunde rothe Saum, welcher die Lücke zwisehen Ramus cochleae und vestibuli gegen das Periost zu begrenzt, ist noch erhaltenes aber mit Pigment infiltrirtes Nervengewebe. Das Periost selbst ist mit Ausnahme der verdickten Partie (v p) überall noch, kleinentheils hämorrhagisch, grossentheils mit Pigment infiltrirt. Dasselbe gilt vom Periost des Vorhofes, von der häutigen Wandung des in seiner Form etwas unregelmässigen Utriculus, der horizontalen Ampulle und ihrer Crista. Die Pigment-Infiltration der Anheftungsbänder der Ampulle etc. ist in der Zeichnung nicht wiedergegeben. Auch die Scheide des N. facialis (n f) sieht in Folge noch bestehender Pigment-Infiltration orangefarbig aus.

---

[1]) Ausführlich handelt hierüber mein Aufsatz: Ein Fall von partieller Labyrinthaffection nach Mumps. Berliner klin. Wochenschr. 1884, No. 3. Mit der Literatur der Taubheit bei Mumps. — [2]) A. Ollivier, De la Contagiosité et du Contage des Oreillons. Revue mensuelle des maladies de l'enfance 1885, Juillet.

Fig. 2.

Ein Querschnitt durch den knöchernen und häutigen horizontalen Halbzirkelgang bei fünffacher Vergrösserung von Labyrinth No. 3.

h h = normaler häutiger Halbzirkelgang.

P = perilymphatischer Raum, theilweise von einer (bei stärkerer Vergrösserung betrachtet) bereits in Verknöcherung begriffenen Zellmasse ausgefüllt und von dem buchtig zerfressenen nekrotischen Halbzirkelgang begrenzt. Das gefässarme Periost war theilweise zerfallen. In der unmittelbar angrenzenden Knochenschicht zeigten sich bei starker Vergrösserung die Knochenkörperchen sehr spärlich oder sie fehlten vollständig.

Fig. 3.

Horizontalschnitt ungefähr durch das innere Drittel des Porus acusticus internus, den Schneckennerven, den Modiolus und das Schneckengehäuse bei fünffacher Vergrösserung. Labyrinth No. 3.

Ungefähr in dem innern Drittel des Porus acusticus internus zeigt sich (rechts und links in der Abbildung) vor und hinter dem Stamm des Acusticus (St a) je eine Lücke — (Folgen der Degeneration des Nerven durch frühere Blutung) —, welche von je einem geschlängelten Bündel noch erhaltener, aber blutig infiltrirter Nervenfasern durchzogen waren. In der Nähe der Basis des Modiolus befinden sich ferner zahlreiche, auf die gleiche Weise entstandene Lücken zwischen den hier fächerartig auseinander strahlenden Nerven. Weiter peripher am Modiolus (vergl. r b m) sind die Nerven wieder ganz normal. Ebenso sind die Ganglienzellen im Rosenthal'schen Canal normal (g s p).

Fig. 4.

Ein Schnitt (horizontal zur Längsachse des Felsenbeines) durch den medialen Schenkel des sagittalen Bogenganges. Labyrinth No. 1. Hartnack 3/4. Tubus Null.

k = knöcherner Halbzirkelgang.

g = Gefässe des Periostes.

h h = häutige Wand des Halbzirkelganges. Nur die Epithelschicht deutlich, jedoch da fehlend, wo die Ausfüllungsmasse mit der häutigen Wand zusammenhängt.

l l = Ligamenta labyrinthi.

P = perilymphatischer Raum.

E = endolymphatischer Raum, zum grössten Theile ausgefüllt von einer aus geronnener Lymphe und mehrkernigen Zellen bestehenden Masse.

Fig. 5.

Ein gleicher Schnitt wie in Fig. 4 durch die Spitze der Ausfüllungsmasse. Vergrösserung und Buchstabenbezeichnung wie in Fig. 4. Die Zeichnung ist theilweise nur skizzirt.

Fig. 6.

Die in Fig. 4 mit ℘ bezeichnete Stelle bei Hartnaek 3/7. Tubus Null. Man sieht geronnene Lymphe, fadenartige Gerinnungen, zum Theil Gruppen von Lymphkörperchen, grosse runde und ovale, ein- und vielkernige Zellen, Riesenzellen einschliessend.

Fig. 7.

Ein Querschnitt durch den frontalen Bogengang vom Labyrinth No. 3. Hartnaek 3/5. Tubus Null.

Die elliptische Form des Halbzirkelganges ist nicht mehr vorhanden. Sowohl die des häutigen, wie die des knöchernen ist unregelmässig. Die erstere in Folge der ungleichmässigen Wucherung der Zellmasse, durch welche der endolymphatische Raum vollständig verödet ist. Die Unregelmässigkeit des perilymphatischen Raumes ist theils die Folge von der Veränderung im endolymphatischen Raume, theils von der Veränderung der Ligamenta labyrinthi (11) und des Periostes des knöchernen Halbzirkelganges. Die noch erhaltenen Ligamente sind verkürzt und unregelmässig, ohne zellige Gebilde, der perilymphatische Raum P zwischen ihnen ganz leer. Der Saum des zwischenliegenden Periostes zum Theil verdickt, an einer Stelle ausgebuchtet. An einer Stelle (g w) sind die Ligamenta labyrinthi mit dem gewucherten Periost verschmelzen und ist das letztere tief in den Knochen vorgedrungen; an der tiefsten Stelle befindet sich ein auf dem Querschnitt getroffenes Blutgefäss (g). In der im endolymphatischen Raume gewucherten Masse sieht man zahlreiche bald runde, bald ovale eingekapselte Zellterritorien; das grösste ist birnförmig. Ihr Inhalt besteht aus vielkernigen Zellen — Riesenzellen. Zwischen diesen eingekapselten Zellherden sieht man runde, Spindel- und Spinnenzellen, hier und da schmale Bindegewebszüge. Die Grundsubstanz ist licht und homogen. Die normale Structur der häutigen Wand ist nicht mehr zu erkennen. Diese besteht aus mehreren Lagen von Spindelzellen, die von einer schmalen Bindegewebslage gegen den perilymphatischen Raum begrenzt sind und die Hülle oder Kapsel der Neubildung darstellen. Nirgends in der Masse Blutgefässe.

Fig. 8.

Ein Längsschnitt durch den medialen Schenkel des sagittalen Bogenganges. Labyrinth No. 3. Hartnaek 3/5. Tubus Null.

k h' u. k h = knöcherner Halbzirkelgang.
h h = häutiger Halbzirkelgang.
P = perilymphatischer Raum.

Der beim wandständigen häutigen Halbzirkelgange im Normalen vorhandene endo- und perilymphatische Raum ist völlig aufgehoben durch Verschmelzung der im endolymphatischen Raume gewucherten Massen mit dem Periost des knöchernen Halbzirkelganges. Die Wand des häutigen Halbzirkelganges und seine Fortsetzung (h h) ist ohne jede Structur unregelmässig convex eoneav contourirt und an einer Stelle durch Zerfall der benachbarten Zellmassen bei z vollständig defect. Die an zwei Stellen convexe Beschaffenheit der häutigen Wand ist die Folge mechanischer Einwirkung benachbarter theils in fettigem Zerfall (f z), theils in Verknöcherung begriffener gewucherter Zellterritorien (v k). Produete des fettigen Zerfalls, theils Körnchenzellen, theils moleculären Detritus, sieht man namentlich an der Grenze der endolymphatischen Masse nach unten in der Abbildung; einen lichten Herd in Folge des Zerfalls und Resorption der zerfallenen Massen (durch bei der Präparation herausgefallenen Detritus bedingt) rechts in der Abbildung. Der übrige Theil der Masse besteht aus Gefässen, einem zierlichen Bindegewebsnetz, runden und ovalen Zellen in dessen Maschen und aus stärkeren Bindegewebszügen. Rechts oben in der Zeichnung bei r z befindet sich noch ein Territorium vielkerniger Zellen. Bei k h' ein abgegrenzter, bereits einzelne Knochenkörperchen zeigender Herd, nach rechts und oben von Producten der regressiven Metamorphose umgeben. Ein grosser Theil des Befundes stellt offenbar ein etwas späteres Stadium von dem in der Abbildung 7 Gegebenen dar.

Fig. 9.

Ein Quersehnitt durch den lateralen Schenkel des horizontalen Bogenganges von Felsenbein No. 3. Hartnack 3/4. Tubus ausgezogen.

Das Periost des knöchernen Halbzirkelganges ist theilweise zerfallen und atrophisch. Der Rand des knöchernen Halbzirkelganges buchtig und vielfach ausgenagt, nekrotisch. Die Ligamenta labyrinthi sind grossentheils zu Grunde gegangen; bei l l ist noch eines erhalten und zellig infiltrirt; bei h l sieht man ein hyperplastisches Ligament in die den endolymphatischen Raum ausfüllende, grossentheils bereits verknöcherte Masse eingedrungen, gewissermassen das Periost des angrenzenden verknöcherten Zellterritoriums bildend.

In Folge Zerfalles und Resorption der zerfallenen Massen haben sich an mehreren Stellen Lücken verschiedener Grösse gebildet, von welchen die grösste, keulenförmige (links in der Zeichnung) noch die structurlos gewordene Hülle des früheren Zellterritoriums zeigt.

P = perilymphatischer Raum mit unregelmässiger Configuration.

Fig. 10.

Ein Querschnitt durch den noch erhaltenen sagittalen Bogengang vom Felsenbein No. 5. Hartnack 3/4. Tubus ausgezogen. Die Form des

häutigen wie des knöchernen Bogenganges ist völlig unregelmässig geworden, etwa viereckig mit verzogenen Rändern. Es existirt weder mehr ein endo- noch ein perilymphatischer Raum. Der letztere ist überall durch breite hyperplastische Wucherungen der Ligamenta labyrinthi und des Periostes obliterirt. Die Lücken rechts und in der Mitte der Zeichnung sind durch Nekrose des Periostes und Knochens entstanden. Das was in die rechte Lücke hineinragt, zeigt bei 3/7 noch spärliche Knochenkörperchen, das was in die mittlere Lücke hineinragt, bei 3/7 die Trümmer des früher gewucherten und wieder im Zerfalle begriffenen Periostes. Was den früheren endolymphatischen Raum ausfüllt, macht geradezu den Eindruck einer Gefässgeschwulst. Die Gefässe haben vielfach arterielle Structur (a). An verschiedenen Stellen sieht man unmittelbar in ihrer Nachbarschaft noch vielkernige (Riesen-) Zellen (r z). Der Ursprung der Gefässe aus den Riesenzellen lässt sich an verschiedenen Stellen daran erkennen, dass die Wand derselben noch von den regelmässig aneinander gelagerten Kernen (der peripherischen Zone der früheren Riesenzellterritorien) umgrenzt ist. Zwischen den Gefässen befinden sich in der hier und da noch licht erscheinenden Intercellularsubstanz noch runde oder ovale, in der Richtung gegen den früheren perilymphatischen Raum, an den Uebergangsstellen zum Periost, spindelförmige Zellen.

Fig. 11.

Ein Markraum der Felsenbeinpyramide No. 3 aus der Nähe eines Horizontalschnittes durch den medialen Schenkel des sagittalen Begenganges. Hartnack 3/4. Tubus ausgezogen.

In der Mitte der Abbildung sieht man, sowie nach rechts und unten eine zusammenhängende Partie noch erhaltener normaler Markzellen. Die Fettzellen des Markraumes fehlen fast ganz. An den lichten Stellen ist der Markinhalt grossentheils zerfallen und resorbirt. Vielfach sieht man an den lichten Stellen nur noch das Bindegewebsnetz des Markgewebes mit einzelnen Markzellen. Bei C eine Gruppe von Colloidkugeln. Bei hk ein Haversi'sches Canälchen, dicht infiltrirt mit runden und ovalen Zellen. Diese zellige Infiltration setzt sich zum Theile noch auf die angrenzende Peripherie des Markraumes und Netzes fort.

Fig. 12. (s. Taf. 1.)

Eine Gruppe von Streptococcen aus einem Markraume von Felsenbein No. 3. Hartnack 3/12. Oelimmersion. 1:650. Dauerpräparat in Xylol-canadabalsam aufbewahrt. Der grösste Theil des Inhaltes vom Markraume war zerfallen und resorbirt.

Fig. 1.

Fig. 3.

Fig. 12.

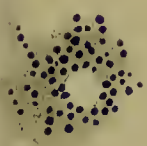

3/12.

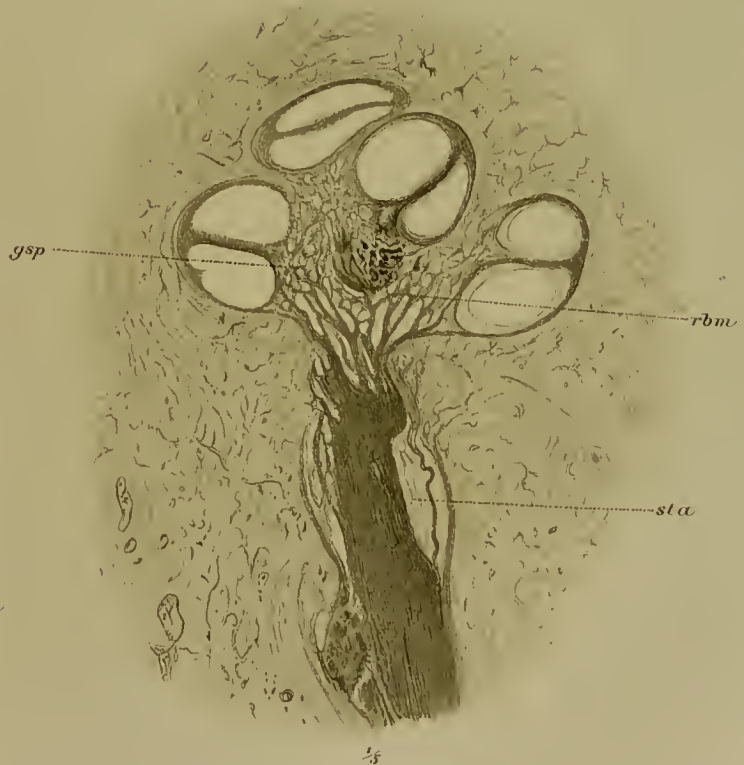

Fig. 2.

1/3

th. gen.

Verlag v. J. F. Bergmann, Wiesbaden.

Lith. Anst. v. C. Kürst, Leipzig.

Fig. 4.

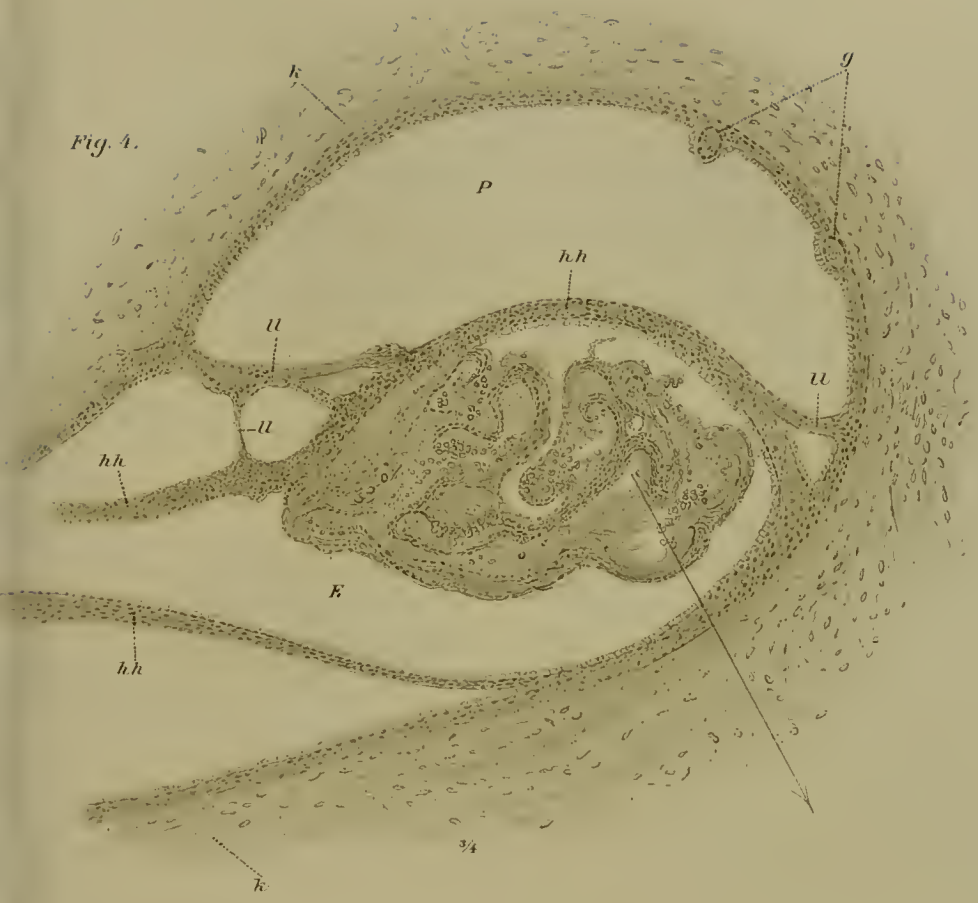

Fig. 5.

gez.

Verlag v. J. F. Bergmann, Wiesbaden

Lith. Anst. v. C. Kirst, Leipzig

Fig. 6.

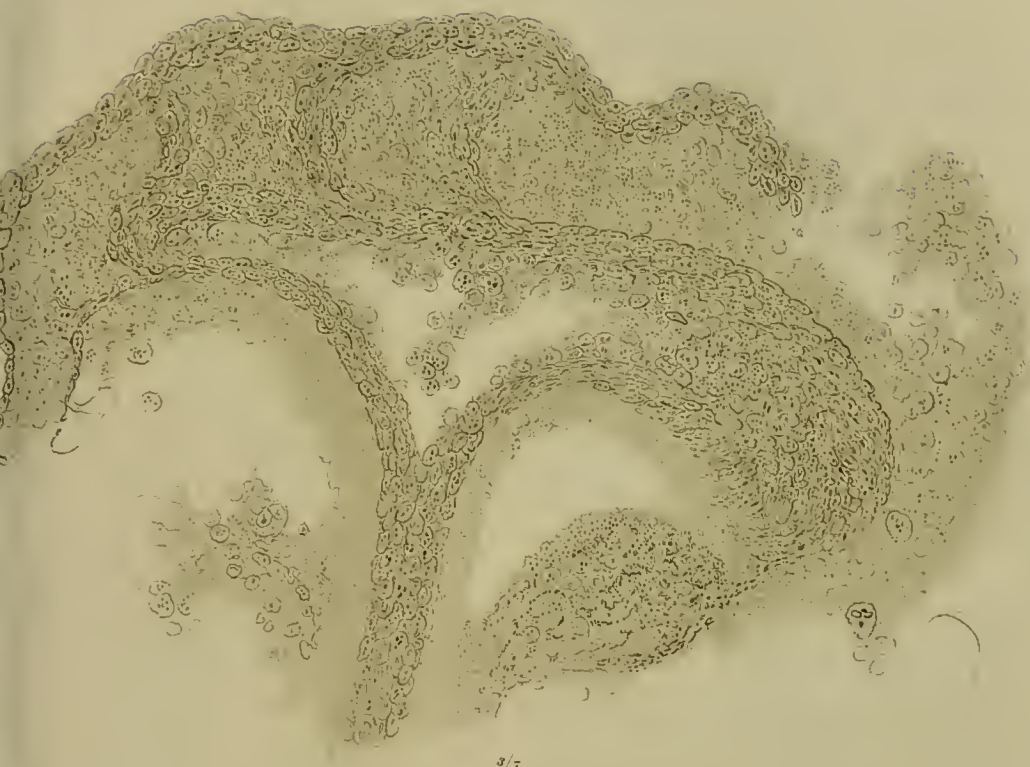

3/7

Fig. 7.

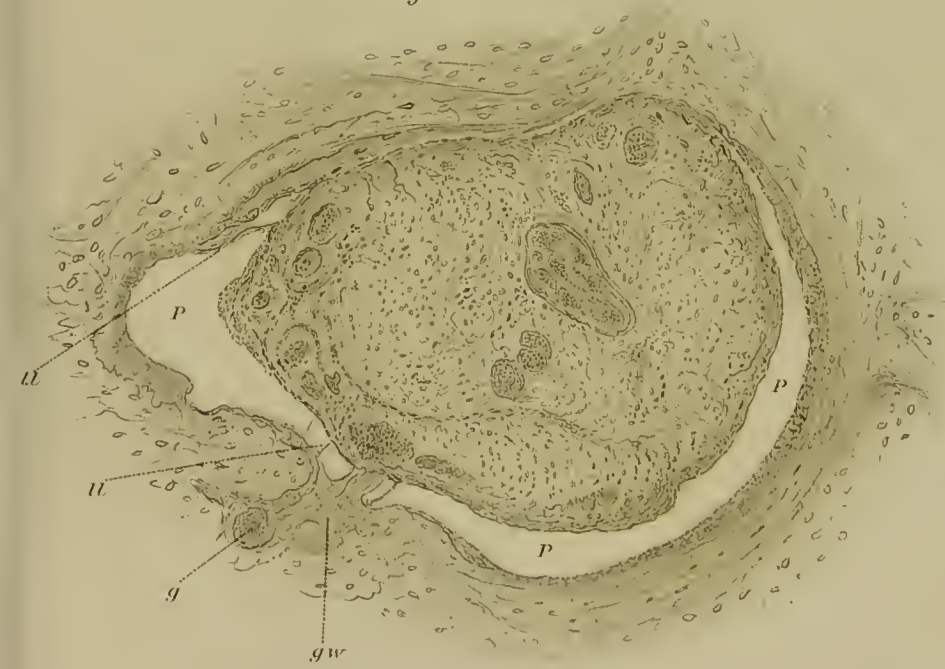

3/5

th. gez

Verlag v. J. F. Bergmann, Wiesbaden

Lith. Anst. v. C. Kirst, Leipzig.

Fig. 8.

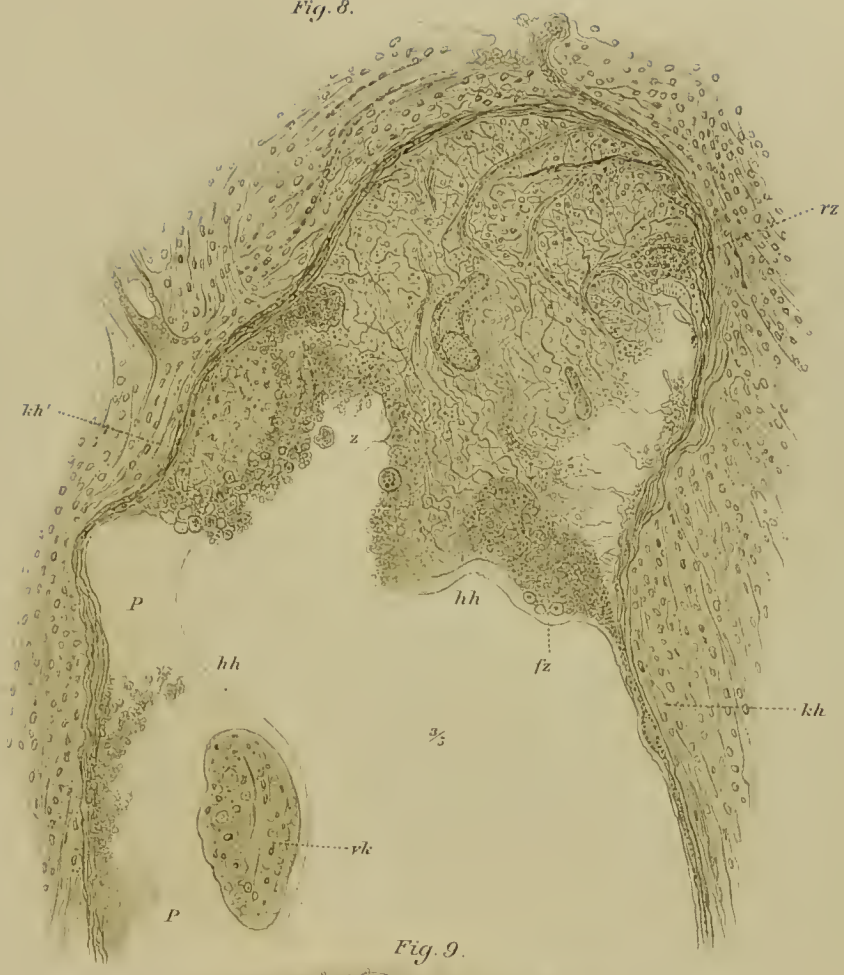

Fig. 9.

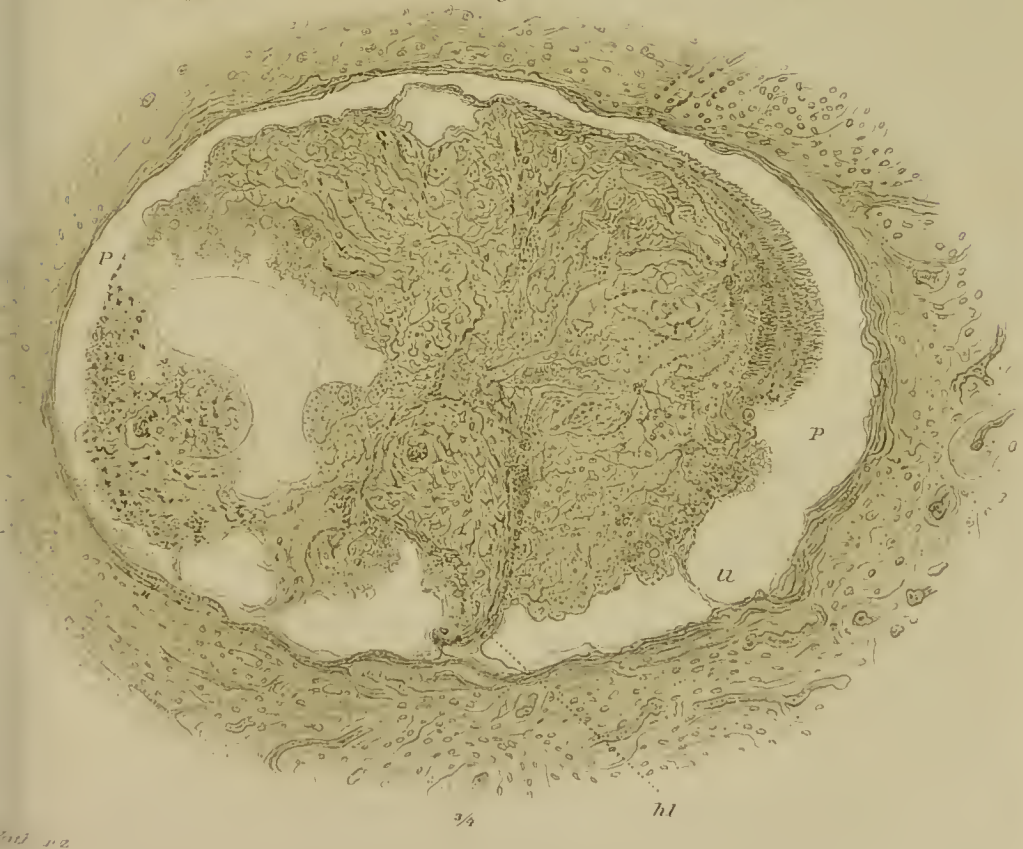

Verlag v J F Bergmann, Wiesbaden

Lith Anst v C Kurst, Leipzig

Fig. 10.

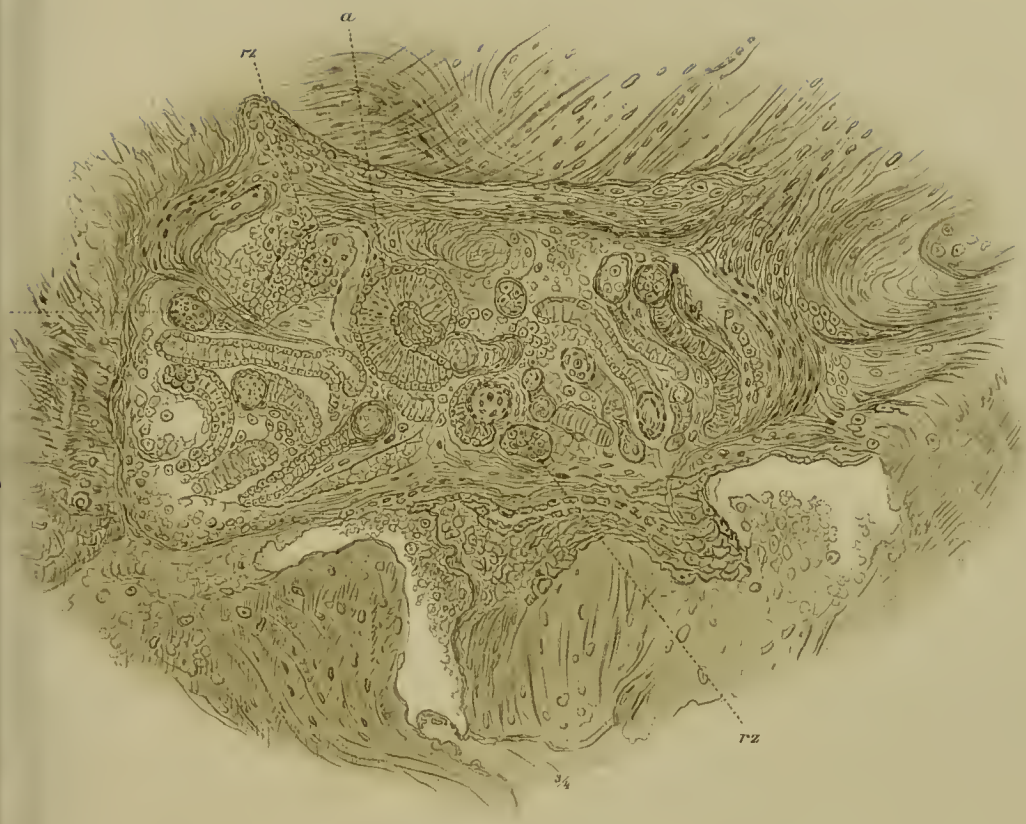

Fig. 11.

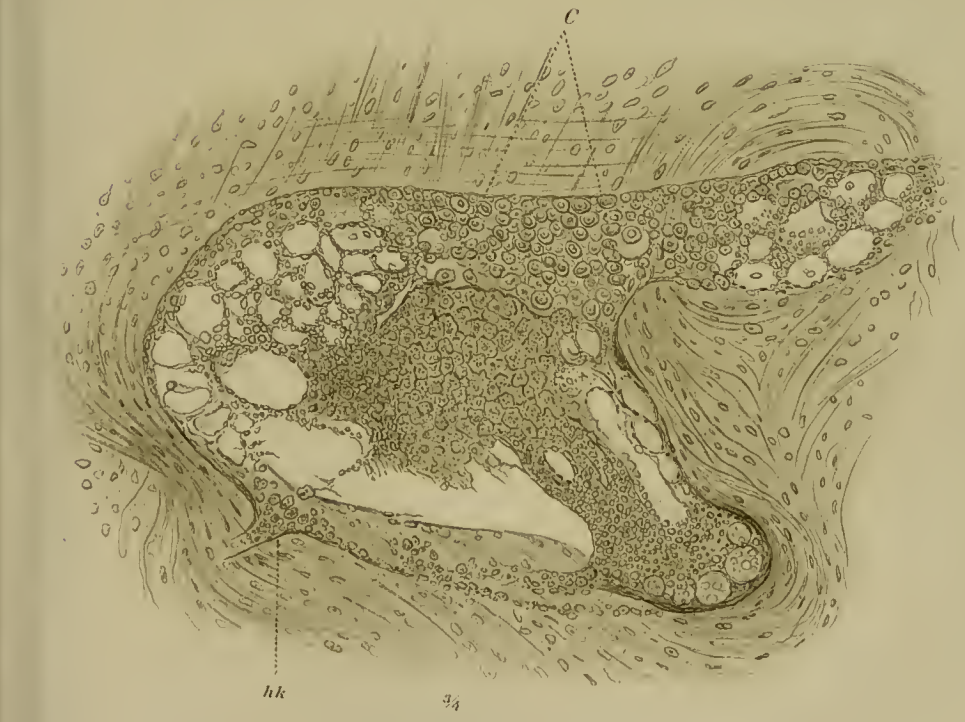

Veith. gez
Verlag v J F Bergmann, Wiesbaden.
Lith. Anst. v. C. Kirst. Leipzig

I. Name: Frl. Kr. — Diagnose: Otitis media acuta purulenta sinistra.

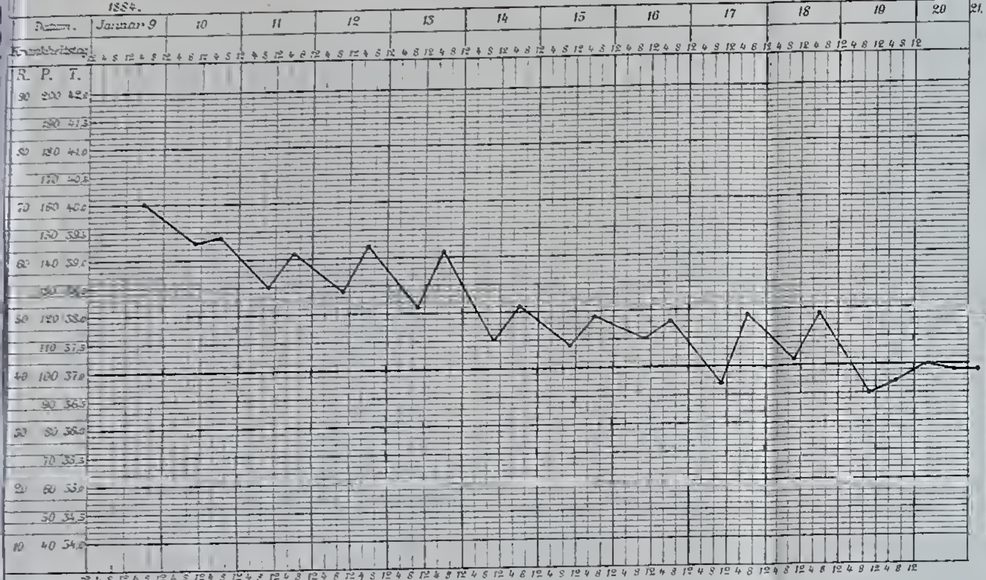

II. Name: Wt. — Diagnose: Doppelseitige acute eitrige Trommelhöhlenentzündung, rechts ohne, links mit Perforation.

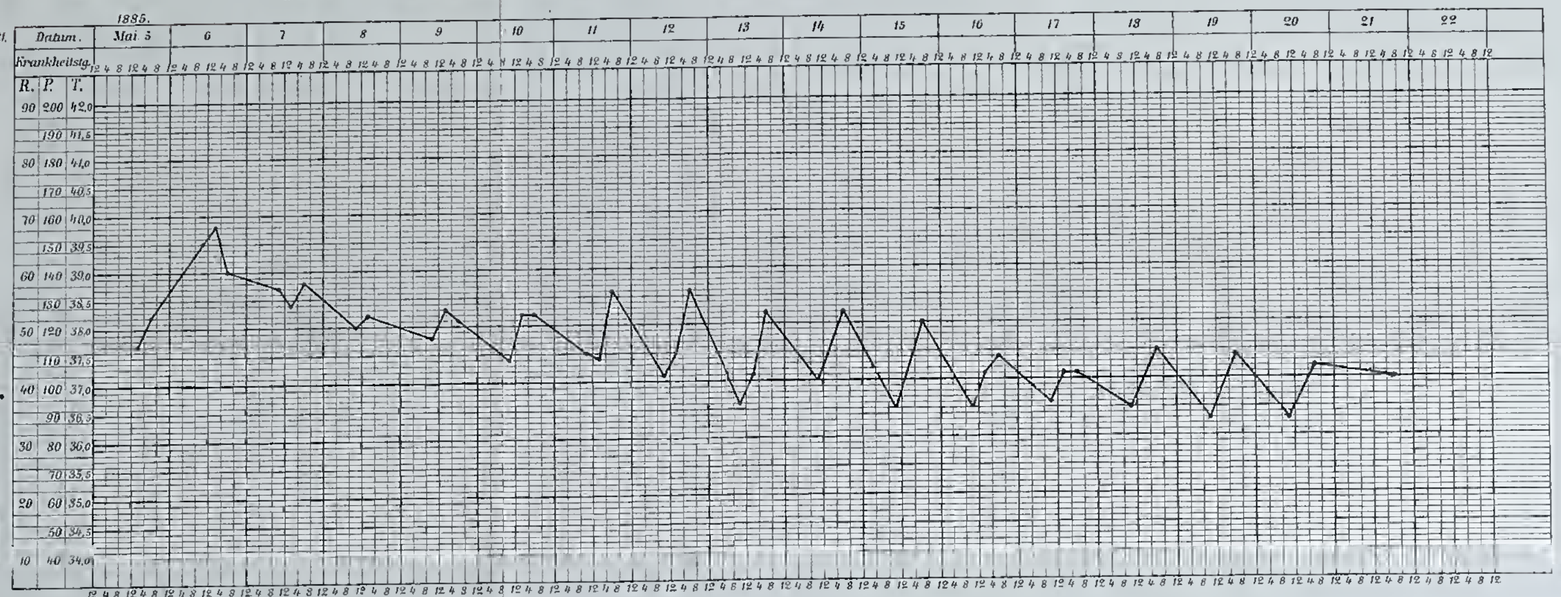

III. Name: M. — Diagnose: Otitis media diphtherica duplex.

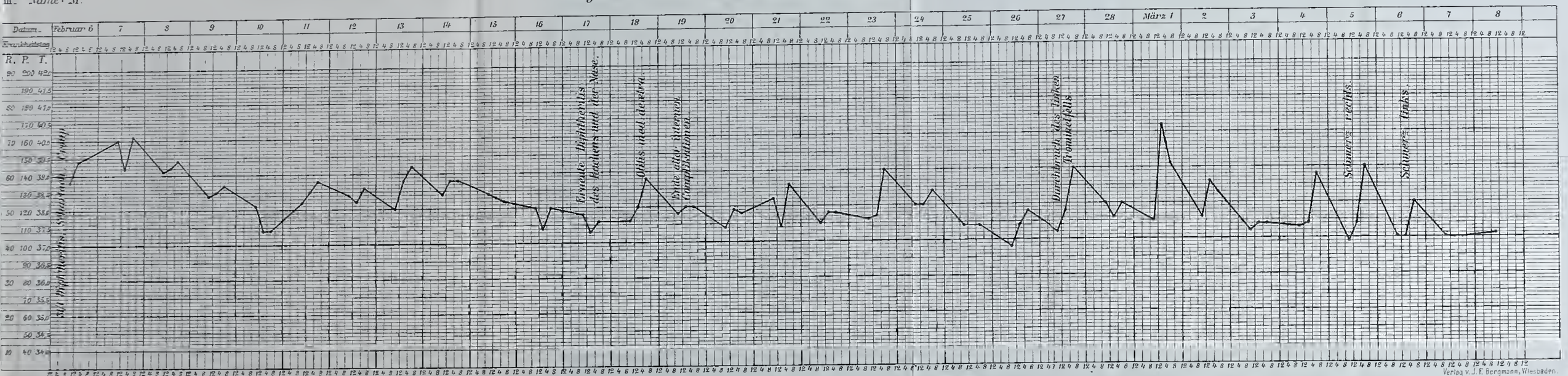

Verlag v. J. F. Bergmann, Wiesbaden.

Name: U. Diagnose: Diphtherie. Otitis diphtherica dextra. Taf. IX–XI.

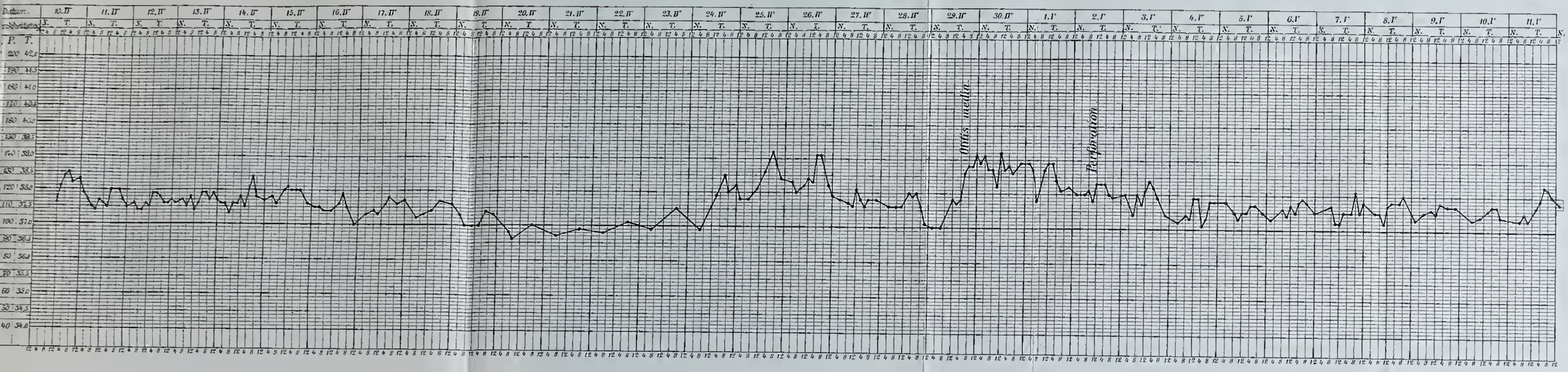

Otitis diphtherica dextra.

Otitis diphtherica dextra.

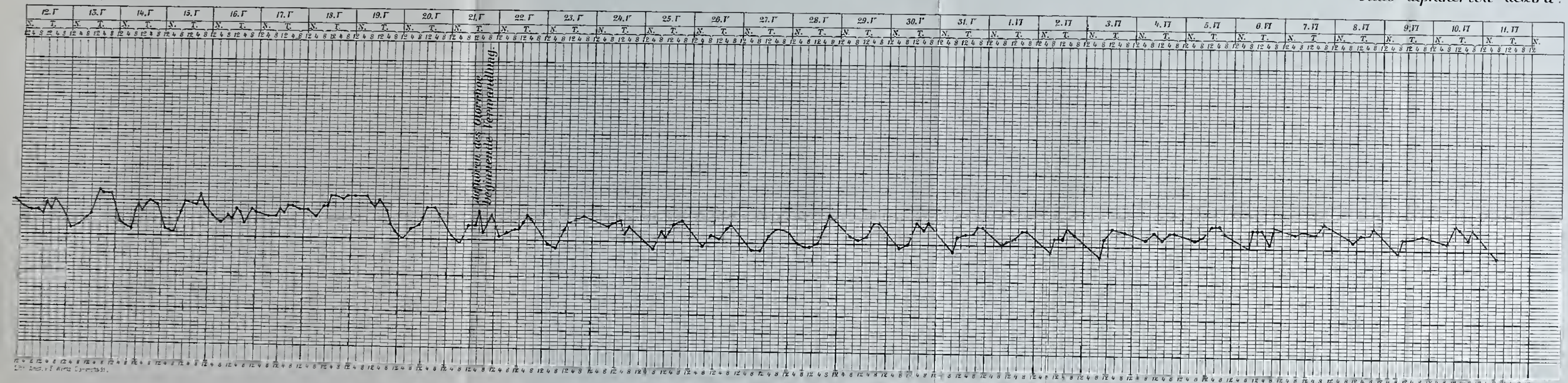

Verlag v. J. F. Bergmann, Wiesbaden.

7.42

UNTERSUCHUNGEN

ÜBER

PILZ-INVASION DES LABYRINTHS

IM

GEFOLGE VON MASERN.

VON

PROFESSOR Dr S. MOOS,

A. Ö. PROFESSOR DER OHRENHEILKUNDE UND VORSTAND DER AKADEMISCHEN OHRENKLINIK IN HEIDELBERG.

MIT FÜNF TAFELN.

SEPARAT-ABDRUCK AUS KNAPP-MOOS' ZEITSCHRIFT FÜR OHRENHEILKUNDE, XVIII. BAND.

WIESBADEN.

J. F. BERGMANN.

1888.

R32697

INHALT.

	Seite
I. Pathologisch-histologischer Theil	1—35
Veränderungen des Mittelohres	1—4
Gruppirung der Labyrinthveränderungen	4—5
Veränderungen der Blutgefässe	5
Besondere Beschaffenheit der Thromben	6—9
Folgezustände der Gefässthrombosen für die Gefässe selbst	9
Veränderungen des Steigbügelmuskels in Folge von Gefässthrombose	10—11
Einfluss der Gefässthrombose auf die häutigen Halbzirkelgänge	12
» » » » das Periost der Halbzirkelgänge und Ampullen	13
» thrombosirten Havers'schen Canäle auf das Knochengewebe und Knochenmark, sowie auf die Entwicklung des Knochengewebes der Schneckenkapsel	14—17
» Gefässthrombose auf die Nerven	17—18
Besonders bemerkenswerthe Befunde	19
Die hyaline Degeneration	20—22
Rechter horizontaler Bogengang und rechte horizontale Ampulle	22—24
Sacculus und Utriculus	24—26
Linke erste Schneckenwindung	26—27
Die Spitzenwindungen	27
Veränderungen des Lig. spirale	28
» der Reisner'schen Membran	29
» » Membrana tectoria	30
» » Crista spiralis	31—32
» » Membrana basilaris	32
» des Corti'schen Organs	33—35
II. Bacteriologischer Theil	35—44
III. Klinischer Theil	44—49
Erklärung der Abbildungen	49—58

Untersuchungen über Pilz-Invasion des Labyrinths im Gefolge von Masern.

I. Pathologisch-histologischer Theil.

Die betreffenden zwei Felsenbeine sind mir mit den nöthigen Notizen von befreundeter Seite ausserhalb Heidelberg zugegangen. Dieselben stammen von einem 3jährigen Knaben, welcher am 12. December in das Krankenhaus mit Morbillen aufgenommen wurde und am 19. December starb. Section: Catarrhalische Pneumonie. Ueber das Verhalten des Gehörorganes während des Lebens sind mir keine Notizen zugegangen [1]).

Untersuchungs-Ergebnisse beider Felsenbeine.

Beide äussere Gehörgänge mit abgestossenem Epithel angefüllt. Beide Trommelfelle dem Promontorium anliegend, glanzlos, von gelbrother Mischfarbe, an beiden der Hammergriff nicht sichtbar. Beide Tuben, für eine Sonde von 1 Mm. Durchmesser durchgängig, in ihrem Aussehen unverändert. Der Binnenraum des Mittelohres von einem gelatinösen Exsudat ausgefüllt, die Schleimhaut mächtig verdickt bis zu 3 Mm. Durchmesser, die Gehörknöchelchen einhüllend, beide Veränderungen links mehr ausgeprägt als rechts. Das gallertige Exsudat besteht aus Körnchenzellen und abgestossenem Epithel. Die mikroscopische Untersuchung der Schleimhaut der Labyrinthwand ergab auf beiden Seiten das gleiche Resultat:

Die Schleimhaut der Labyrinthwand.

Die mikroscopische Untersuchung der vorhin als mächtig verdickt bezeichneten Labyrinthwand ergab Folgendes:

[1]) Zur Beurtheilung des Leichenbefundes, soweit derselbe die Veränderungen betrifft, welche als durch das Maserngift hervorgerufen betrachtet werden müssen, wolle man sich erinnern, dass das Maximum des Prodromialstadiums bei Masern 13 Tage beträgt; es wird also nicht zu hoch gegriffen sein, wenn wir für den vorliegenden Fall im Ganzen eine Krankheitsdauer von mindestens 14 Tagen annehmen.

Die tiefere Lage derselben, das eigentliche Periost war hyperplastisch, in mächtigen Zügen tief in den angrenzenden Knochen hineingewuchert, wodurch derselbe ein buchtiges Aussehen darbot. An mehreren Stellen hatte das gewucherte Periost den Knochen abgeschnürt, so dass mitten in dem hyperplastischen Gewebe theils rundliche, theils ovale Knochenscheiben sichtbar waren. Diese inselförmige Abschnürung des Knochengewebes von der knöchernen Labyrinthwand wurde bereits in einem Falle von tertiärer Syphilis von Steinbrügge und mir[1]) beschrieben und abgebildet und nach Rindfleisch's Auffassung des Syphiloma ossium gedeutet.

Es bedarf demnach zum Zustandekommen dieser Veränderung keiner specifischen Periostitis der Labyrinthwand.

Vielfach war das zellenlose gewucherte Periost mit einzelnen oder gruppenweise beisammenliegenden Colloidkugeln bedeckt. Mit Alaun und Pikrocarmin nahm diese Schichte noch eine schwach röthliche Färbung an.

Die auf das gewucherte Periost folgende Zone stach grell gegen das letztere ab. Sie war vor Allem ausgezeichnet durch ihr lichtes Aussehen. Ein zartes Netz aus Spindelzellen und feinen Bindegewebsfasern bildete ihre Grundlage; in den Lücken des Netzes sah man zahreiche grosse, gelbe, homogene, bald einzelne, bald gruppenweise beisammenliegende Colloidkugeln, ferner grosse, runde, ovale, zuweilen auch birn- und mandelförmige Zellen. Vielfach zeigten die Bindegewebsfibrillen eine perlschnurartige Beschaffenheit und alle die vorhin beschriebenen zelligen Gebilde ein stark granulirtes Aussehen. Mit Alaun und Pikrocarmin nahmen alle diese Gewebsbestandtheile keine Färbung mehr an, oder die Kernfärbung gelang nur schwach und auch dann nur ausnahmsweise. Dazu kommt noch der Befund von kleineren oder grösseren Defecten oder Lücken mitten in dieser lichten Zone, ja an einer Stelle befanden sich solche vielfach beisammen und zeigte die so veränderte Schleimhaut in Folge von Zerfall und Resorption der Zerfallsproducte schon bei Loupenbetrachtung ein gefenstertes Aussehen. In der Umgebung der gefensterten Stellen, sowie besonders in der Stapesregion fanden sich massenhaft kleinere und grössere Körnchenzellen. Das Epithel der Schleimhaut war theils normal, theils fettig entartet, theils zerfallen und fehlte im Bereiche der gefensterten Stellen vollständig. An manchen Stellen der Schleimhaut fand sich noch ein grosser Gefässreichthum, aber die Gefässe waren grossentheils thrombosirt und

[1]) Zeitschr. f. Ohrenheilk. Bd. XV, S. 200 u. ff.: Ueber die histologischen Veränderungen in den Weichtheilen und im knöchernen Gerüst beider Felsenbeine eines tertiär Syphilitischen.

obliterirt, an manchen der Inhalt körnig zerfallen und wo sie leer waren, liess sich deutlich die fettige Entartung der Endothelzellen nachweisen. Wieder an anderen Stellen der Labyrinthwand war die Schleimhaut hämorrhagisch infiltrirt.

Nische und Membran des linken runden Fensters.

Die ganze Nische ist hermetisch ausgefüllt mit einem grossen Faserstoffgerinnsel in Form von Netzen, welche bald von breiten Balken, bald von feinen fadigen Faserstoffniederschlägen gebildet wurden. Diese deuten auf eine reichlich vorhanden gewesene Erfüllung mit Blutflüssigkeit; denn man sieht zwischen den Lücken der geronnenen Massen noch zahlreiche Gruppen von rothen, an den Ecken der Nische auch Gruppen von im Zerfall begriffenen weissen Blutkörperchen. Als die Quelle des Blutergusses liess sich die Zerreissung der Blutgefässe von der zerstörten Schleimhaut des hinteren knöchernen Rahmens der Nische nachweisen, von hier aus sah man auch Pseudomembranen bis in das Centrum der geronnenen Niederschläge ziehen. Mit der Trommelhöhlenfläche der Membran des runden Fensters und mit der vorderen Wand der knöchernen Umrahmung war der Faserstoff in inniger Verbindung, die Schleimhaut an dieser Stelle nicht zu erkennen. An der unteren Hälfte der Membran des runden Fensters befand sich ein Riss; die Rissstelle war durch geronnenen Faserstoff ausgefüllt und stand so mit einer gleichen Masse in Verbindung, welche der Innenfläche der Membran im ganzen Bereiche der Scala vestibuli anlagerte. Hier war die Lamina spiralis membranacea abgerissen. Die Innenfläche der Fenstermembran im Bereiche der Scala tympani war aufgefasert. In den Zwischenräumen der Faserstoffniederschläge in der Nische des runden Fensters sah man zahlreiche Colloidkugeln, ferner vielfache runde oder ovale homogene Massen, Spalten und Lücken, und innerhalb dieser zarte, fadenartige, feine Netze. Dies war vorzugsweise an der lateralen Partie des Gerinnsels der Fall, da wo die Schleimhaut sich auf das Promontorium umschlägt.

Verhalten der Nische des ovalen Fensters und des Stapes rechterseits[1]).

Dieselbe war ausgefüllt theils von der hypertrophirten Schleimhaut, theils von Faserstoffausscheidungen von derselben Beschaffenheit wie in der Nische des linken runden Fensters; nur waren sie noch viel

[1]) Die Veränderung des Steigbügelmuskels siehe später.

mächtiger als diese; auch schlossen sie viel grössere Herde rother Blutkörperchen und zahlreichere Colloidkugeln ein; gegen die Umschlagsstelle der Schleimhaut auf das Promontorium sah man zahlreiche zerrissene Blutgefässe. Die Stapesschenkel waren von der hypertrophirten Schleimhaut eingehüllt, die mit zahlreichen Körnchenzellen bedeckt war. Die Stapesvorhof-Verbindung war normal.

Im Centrum des Stapesköpfchens befand sich eine in Colloid umgewandelte Knochenpartie (vergl. Abbildung 7), in dem der betr. Stapesplatte befanden sich zwei solche (Näheres hierüber später).

Untersuchungsmethode der Felsenbeinpyramiden.

Da dieselbe bereits wiederholt von mir beschrieben wurde, so verweise ich in dieser Beziehung auf meine früheren Angaben. Hervorheben möchte ich, da es sich um ein 3jähriges Kind handelt, den Befund eines linsengrossen Knochenkernes in der Schneckenachse zwischen erster und zweiter Windung rechts, welcher sich nicht entkalken liess.

Gruppirung der in beiden Felsenbeinen vorgefundenen histologischen Veränderungen im Labyrinthe.

Dieselben lassen sich, wie die später folgenden Beschreibungen ergeben werden, in zwei grosse Gruppen bringen. Die erste Gruppe umfasst Veränderungen, bedingt durch einen rein mechanischen Vorgang, Gerinnung der Lymphe, Ansammlung oder Aneinanderlagerung von Lymphzellen, bald in Form einer einzelnen, bald in Form von vielen Gruppen, welche von einer fadenartigen, gelatinösen, geronnenen Schichte zusammengehalten resp. von einander abgegrenzt sind, ganz in derselben Weise, wie ich dies bereits bei der Pilzinvasion des Labyrinths nach einfacher Diphtherie von der Genese der im endolymphatischen Raume der Halbzirkelgänge beobachteten Veränderungen beschrieben habe.

Aber während ich dort diesen mechanischen Vorgang nur im endo- und perilymphatischen Raume der Halbzirkelgänge und Ampullen beobachten konnte, kommen bei den vorliegenden Untersuchungen zu denen in den Halbzirkelgängen und Ampullen solche noch in anderen Regionen hinzu, nämlich in den Binnenräumen des Utriculus und Sacculus, im Vorhofe rechts, dicht neben der freien Wand des Utriculus, in den Schneckenscalen beider Felsenbeine, in ausgedehntem Maasse namentlich links in den beiden Schneckentreppen der ersten Windung.

Manche dieser histologischen Befunde lassen sich geradezu als identisch mit den betreffenden bei der Diphtherie bezeichnen, doch unterscheiden sie sich zum Theile wieder von jenen dadurch, dass sie viel häufiger vermischt vorkamen mit Producten der regressiven Metamorphose der Lymphzellen selbst und der histologischen Elemente derjenigen Territorien, in welchen dieselben sich angehäuft hatten oder zusammengelagert waren. Aus dieser Tendenz zur regressiven Metamorphose, zur Nekrobiose der verschiedensten Gewebselemente (Coagulationsnekrose, Weigert), welche der Wirkung des „Maserngiftes" ganz besonders eigenthümlich zu sein scheint, dürfte sich auch das seltenere Vorkommen vielkerniger Zellen erklären lassen, viel seltener als bei der Diphtherie; aber diese Neigung zum hochgradigen Gewebszerfall ist vielleicht weniger die directe Folge des Krankheitsgiftes, als eine mittelbare, herbeigeführt durch die über das ganze Felsenbein ausgebreitete Thrombose der Blutgefässe, viel ausgedehnter als bei der Diphtherie, wo wir sie vorzugsweise in den Periostgefässen beobachtet hatten und viel ausgeprägter insofern, als dieselbe zuweilen segar zu Gefässobliteration führte. Alle Veränderungen nun, die durch die Gefässthrombose resp. ihre Obliteration bedingt sind, gehören zur zweiten Gruppe.

Veränderungen der Blutgefässe.

Dieselben erheischen unser ganz besonderes Interesse; denn wir werden aus den folgenden Mittheilungen ersehen, dass der grösste Theil der pathelegischen Befunde und gerade die seltensten und prägnantesten auf jene zurückzuführen sind. Ueber beide Felsenbeine verbreitet, man kann sagen ohne Unterschied ihres anatomischen Charakters, zeigen die Blutgefässe, oft bei gleichzeitiger Schlängelung[1]), eine strotzende Füllung. Diese glebäre Stase kommt in einer allgemeinen Thrombese zum Ausdruck. Dieselbe erstreckt sich durch das ganze Labyrinth bis zum Vas spirale und den Capillaren der Stria vascularis. Nur wenige Blutgefässe sind leer. Diese allgemeine Verbreitung der Thrombose findet ihre Erklärung in einer Veränderung des Endothels der Blutgefässe.

Das Blut bleibt bekanntlich innerhalb der Blutgefässe flüssig, so lange das Endothel intact und das Blut selbst in anhaltender Bewegung ist.

[1]) In der otiatrischen Section der Naturforscher-Versammlung in Wiesbaden habe ich den Horizontalschnitt des linken frontalen Halbzirkelganges demonstrirt, an welchem man die strotzend gefüllten und geschlängelten Blutgefässe im perilymphatischen Raume mit blossem Auge sehen konnte.

Nun ist mir aber an einer Anzahl von Blutgefässen in verschiedenen Regionen der Felsenbeine, so im Modiolus, im Canal des N. facialis, in der Schleimhaut der Labyrinthwand, sowie in den Havers'schen Canälchen, der Nachweis einer mehr oder weniger vorgeschrittenen Verfettung der Gefässendothelien gelungen. Wahrscheinlich werden diese theilweise abgestossen oder gehen durch Zerfall zu Grunde, und da keine Regeneration mehr stattfindet, so werden die desquamirten rauhen Stellen die Ursache der Blutgerinnung und Thrombose[1]). Die Thromben müssen daher als autochthone betrachtet werden. Dieses Verhalten der Gefässendothelien schliesst sich den zuerst von Ponfick[2]) gemachten Beobachtungen an, dass nämlich bei gewissen schweren Infectionskrankheiten Gefässendothelien in grosser Zahl verfetten und abgestossen werden. Den Nachweis derselben hat Ponfick beim Typhus recurrens[3]) bereits intra vitam geliefert.

Besondere Beschaffenheit der Thromben je nach den Regionen.

Obgleich, wie oben angegeben, die vorgefundenen Gefässthrombosen auf eine gemeinschaftliche Ursache, die Verfettung der Gefässendothelien, zurückgeführt werden konnte, so zeigten dieselben in Betreff des Inhalts doch ein verschiedenes Verhalten. Diese Verschiedenheit kann ihren Grund haben in dem Bau und der Anordnung der Gefässe im normalen Zustande, in der Localität, ob viele oder wenige Anastomosen vorhanden sind, ob die Thrombose früher oder später entstanden u. s. w. Es dürfte daher von Interesse sein, eine kurze Uebersicht über die verschiedenen Thromben zu geben, um so mehr, als wir seit den bahnbrechenden Untersuchungen von Zahn über den weissen Thrombus und durch die nachfolgenden Untersuchungen von Weigert, von Eberth und Schimmelbusch über die Blutplättchenthrombose, über die Genese der Thromben und ihre Veränderungen zum Theil andere Anschauungen als früher gewonnen haben.

Je nach der Beschaffenheit des Inhaltes kann man drei grosse Gruppen unterscheiden.

---

[1]) Die Rolle der Endothelien kann nur die sein, dass sie direct oder indirect das spontane specifische Absterben der weissen Blutkörperchen hindern. Diese liefern in Gemeinschaft mit der fibrinogenhaltigen Flüssigkeit die Fibrinmassen (vergl. Weigert, Ueber Thrombose, in Eulenburg's Real-Encyclopädie Bd. XIII). — [2]) Ueber die pathologisch-anatomischen Veränderungen der inneren Organe bei tödtlich verlaufenden Erysipelen. Deutsche Klinik 1867, No. 20—26. — [3]) Anatomische Studien über den Typhus recurrens. Virchow's Archiv Bd. LX, S. 153.

Die Mehrzahl der Thromben gehört zur ersten Gruppe und betrifft die kleineren Venen, auch Capillaren. Ihr Inhalt besteht grossentheils aus rothen Blutkörperchen; trotzdem hat der Thrombus nie ein rothes Aussehen, die Blutkörperchen sind durch das enge Aneinandergepresstsein in Folge der Stase unregelmässig, abgeplattet, selbst polygonal. In einem offenbar späteren Stadium sind sie auffallend blass, in Folge von Schrumpfung finden sich Lücken zwischen ihnen selbst und zwischen dem Inhalte der Blutzelle und deren Wand eine mehr oder weniger breite helle Zone (s. Fig. 4). Daneben finden sich, meistens dann mitten im Gefässe, Producte des moleculären Zerfalles, und wenn die Zerfallsproducte bereits resorbirt sind, kleinere oder grössere Lücken als helle Stellen.

Die zweite Gruppe ist vorzugsweise vertreten im arteriellen und venösen Gefässbezirk des Modiolus. Die Thromben sind hier vor Allem ausgezeichnet durch eine meist rothe, zuweilen auch orangefarbene, ockergelbe oder lehmartige Farbe, obgleich man ja, wie bekannt, rothe Thromben sonst nur in Gefässen grösseren Calibers antrifft. Schon dies muss unsere Aufmerksamkeit besonders fesseln, um so mehr als G. Schwalbe[1]) in neuester Zeit die anatomischen Verhältnisse der Modiolusgefässe genauer studirt und abgebildet und dieselben in classischer Weise auch physiologisch verwerthet hat.

In dem schraubenförmig gewundenen Centralcanal des Modiolus findet eine arterielle Knäuelbildung statt; Schwalbe gibt eine genaue Beschreibung derselben vom Meerschweinchen und unterscheidet „Glomeruli arteriosi cochleae majores, die aber nicht untereinander zusammenhängen, obwohl ihre Grenzgebiete ineinander übergreifen können, und Glomeruli arteriosi cochleae minores. In der Einrichtung derselben haben wir nach Schwalbe gewissermassen einen gewaltigen Strombrecher vor uns, der es bewirkt, dass das in die Gehörschnecke eintretende arterielle Blut an Druck und Geschwindigkeit innerhalb dieses schönen, gewaltige Widerstände schaffenden Apparates ganz ausserordentlich verliert. Es wird dies bewirkt 1) durch die zahllosen Schlängelungen, Knickungen und Schleifenbildungen der Strombahn und 2) durch die dadurch bewirkte ausserordentliche Verlängerung derselben[2]). Aus den Capillaren des Ligamentum spirale entwickeln sich

[1]) Ein Beitrag zur Kenntniss der Circulationsverhältnisse in der Gehörschnecke. S. Beiträge zur Physiologie. Carl Ludwig zu seinem 70. Geburtstage gewidmet von seinen Schülern. S. 200—220. — [2]) Ich kann es mir nicht versagen, obgleich es streng genommen nicht hierher gehört, folgende physiologisch höchst wichtige Stelle noch zu citiren, l. c. S. 216: „Ueber-

zahlreiche Venen, welche nach unten und von dort als radiäre Venen mit der oberen Seite der betr. Zwischenwand direct centralwärts zur „Vena spiralis modioli“ verlaufen.

Es ist nun klar, dass, wenn diese Blutgefässe schon im normalen Zustande durch ihren geschlängelten Bau den Druck und die Geschwindigkeit des in ihnen kreisenden Blutes herabsetzen, diese Factoren jeden pathologischen Effect, welcher Stase erzeugt, steigern müssen. Die Effecte summiren sich, es werden daher in diesen Gefässen die Erscheinungen der Stase am frühesten und intensivsten auftreten. Dem entspricht auch der Befund:

Die roth oder gelb gefärbten Thromben innerhalb der gewundenen Blutgefässe des Modiolus bestehen aus mehr oder weniger zahlreichen wandständigen, zuweilen selbst bis zur Gefässmitte reichenden kernlosen oder noch kernhaltigen Leucocythen, im Centrum des Gefässes aus rothen, selten noch normalen, meist schon im Zerfall begriffenen Blutkörperchen, körnigen Zerfallsproducten der letzteren und wohl auch der Blutplättchen, hier und da weissen oder grauen, unregelmässigen, körnigen Plättchen, das Ganze durchzogen von feinfädigem Fibrin [1]). Nicht selten trifft man auch hier in der Mitte des Gefässes in Folge gänzlichen Zerfalles und bereits eingetretener Resorption des Inhaltes leere Stellen, wie bei der ersten Gruppe. Die orangegelbe oder ockerfarbige Beschaffenheit des Inhaltes rührt natürlich von einer Diffusion des Blutfarbstoffes her und deutet wahrscheinlich auf eine sehr früh entstandene Thrombose hin. In Bezug auf den Inhalt gleichen diese Thromben am meisten dem von Zahn auf experimentellem Wege erzeugten Leucocythenthrombus.

Aus den thrombosirten Gefässen dieser zweiten Gruppe findet eine Auswanderung von Blutkörperchen in den perivasculären Lymph-

---

blicken wir die eben beschriebenen Kreislaufverhältnisse, so stellt sich zunächst ein höchst überraschendes Verhältniss der Scalen zur arteriellen und venösen Blutbahn heraus. Die Scala tympani wird lediglich von venösen Gefässen umkreist, während die Scala vestibuli in ihren Wandungen die arteriellen Gefässe birgt. Die nur durch die dünne Membrana basilaris vom Corti'schen Organe getrennte Scala tympani ist demnach der Einwirkung arterieller Pulsationen entrückt; alle arteriellen Bahnen umkreisen die Scala vestibuli, welche ihrerseits vom Corti'schen Organe noch durch die Reisner'sche Membran und den ganzen Ductus cochlearis getrennt wird. Man könnte die Scala vestibuli geradezu die Scala arteriarum, die Scala tympani aber als Scala venarum bezeichnen.“

[1]) Man sieht besonders deutlich an dünnen Querschnitten feine Fibrinfäden den ganzen Binnenraum des Gefässes durchziehen.

raum statt; denn man findet in demselben sowohl rothe Blutkörperchen, als blutkörperchenhaltige Zellen. Schwalbe beschreibt in seiner eben citirten Arbeit von der Schnecke des Meerschweinchens einen circumvasculären Lymphraum, sowohl an der Vena spiralis modioli, als wie auch in der Umgebung der Arterienwand der Glomeruli. Ich kann seine Angaben in dieser Richtung für den Menschen bestätigen, auch in Betreff seiner Beschreibung von dem Vorhandensein eines feinen, netzförmig verbundenen kernhaltigen Bindegewebsbälkchens innerhalb des artiellen circumvasculären Lymphraumes.

Aehnliche Thromben wie im Modiolus fanden sich auch in den gewundenen, von Knochen umgebenen Blutgefässen, welche ihre Zweige zu den Maculae und Cristae der Säckchen und Ampullen senden. Aber auch hier liegt die Gefässwand nicht direct der Knochenwand an, sondern sie ist ebenfalls von diesem durch einen perivasculären Lymphraum getrennt.

Die dritte Gruppe von Thromben findet sich in den Havers'schen Canälchen. Diese sind nur ganz ausnahmsweise normal. Aber selbst dann ist wenigstens die Form der Blutkörperchen nicht mehr normal, sondern von derselben Beschaffenheit wie bei der ersten Gruppe. Andere zeigen neben Zerfallsproducten der Blutkörperchen bereits grossentheils nur fädiges Fibrin, die Mehrzahl nach Zerfall und Resorption der Blutzellen nur noch das fädige Fibrin und demnach eine völlige Verschliessung des Canälchens.

In der neuesten Zeit hat Weigert eine Methode angegeben, vermittelst Anilin fädiges Fibrin auf dem Objectträger zu färben, eine Methode, die mir bei der eben beschriebenen Veränderung der Havers'schen Canäle sehr schöne Resultate geliefert hat[1]).

Folgezustände der Gefässthrombosen.

a) Folgezustände resp. Veränderungen an den Gefässen selbst.

Bleibt ein Blutgefäss längere Zeit thrombosirt, so muss natürlicher Weise auch die Ernährung der Gefässwand selbst, und zwar von Seiten der Vasa vasorum, Noth leiden. In der That findet man in den verschiedensten Regionen des Labyrinths, namentlich im Modiolus, sowie im perilymphatischen Raume der Halbzirkelgänge und Ampullen, bald eine Verfettung oder einen gänzlichen Untergang der Wandelemente, daher bald eine helle, epithelfreie, homogene Wand oder eine hyaline Wandverdickung, hier und da noch mit dunkeln feinen Strichen oder

[1]) Vergl. Ueber eine neue Methode zur Färbung von Fibrin und von Mikroorganismen. Fortschritte der Medicin 1887, No. 8, S. 228 ff.

gebogenen Linien als die letzten Reste der zelligen Wandelemente in der hyalin umgewandelten oder hyalin verdickten Gefässwand (s. Fig. 4), ja die Gefässwand kann im Bereich der hyalinen Degeneration gänzlich zerfallen und man findet nur noch Aggregate des bräunlichen zerfallenen Gefässinhaltes, von Trümmern der zerfallenen Gefässwand umschlossen (vergl. weiter unten die hyaline Degeneration).

An den grösseren Gefässen, namentlich im Bereiche der Arteria auditiva interna und ihrer Zweige, führt die Thrombose zur Nekrose der Gefässwand[1]), zur Zerreissung und zu Blutungen. Solche Blutungen oder in Pigmentumwandlung begriffene Blutextravasate fanden sich am Stamme beider Hörnerven, ferner im Modiolus der ersten Schneckenwindung (s. Fig. 1), ferner seitlich vom Nervus ad sacculum und ad utriculum, endlich auf der Schleimhaut der Labyrinthwand und in der Nische des runden Fensters (vergl. oben S. 3). Soweit die Blutungen im Bereiche des Acusticus oder seiner Zweige stattfinden, kommt es, wie ich dies bereits bei der hämorrhag. Pachymeningitis und bei der Diphtherie beschrieben habe, zur Zertrümmerung, zur Nekrose der Gehörnerven und ganz wie bei der letzteren unter Bildung von Körnchenzellen zum Zerfall und Schwund der Nerven, und je nach der Grösse und Massenhaftigkeit des hämorrhagischen Exsudates zu kleineren oder grösseren Lücken in den Nervenzügen. Am rechten Acusticus hatte eine solche Lücke 5 bezw. 2 Mm. im Durchmesser. Aehnliche, aber kleinere Lücken fanden sich seitlich vom Ramus sacculi (rechtes Felsenbein). Hier und da sieht man in den Lücken noch das structurlos gewordene Perineurium (s. Fig. 1 bei sp), zuweilen noch rosenkranzförmig mit Pigmentkörnern besetzt.

b) Einfluss der Gefässthrombose auf die Binnenmuskeln des Ohres.

Leider habe ich versäumt, in dieser Richtung die Verhältnisse des Musculus tensor tympani zu studiren, dagegen bin ich im Stande, über den Einfluss der Thrombose der Gefässe des Stapediusmuskels auf diesen und seine Nerven Aufschluss zu geben.

Die Veränderungen des Musculus stapedius. Theilweise wachsartige Degeneration des Muskels.

Schon beim blossen Anblicke oder bei Loupenvergrösserung zeigten sich in den betreffenden Präparaten einzelne lichte Stellen oder Defecte

[1]) Die Trümmer der Art. audit. int. waren theils blass und trüb (s. Fig. 1 bei g), theils gelb pigmentirt.

bis zu 1 Mm. im Durchmesser[1]). Behandlung mit Pikrocarmin verliehen den noch quergestreiften Muskelfasern eine schön rothe Färbung, die veränderten Fasern zeigten ein grünliches oder grüngelbes Aussehen. Die Veränderung beginnt im Centrum des Muskels. Glycerinpräparate bei stärkerer Vergrösserung untersucht, zeigten an einzelnen Muskelfasern die Muskelkerne und die Querstreifung verschwunden, die Faser selbst erschien breiter als normal, farblos, von homogenem, glasigem oder wachsartigem Aussehen und da, wo die degenerirte Faser in die Region der oben angegebenen defecten Stellen hineinragte, war der glasige Inhalt bereits in eine feinkörnige Detritusmasse umgewandelt, die Faser collabirt und schmäler. Aehnlich beschaffen waren einzelne Bruchstücke der zerfallenen Muskelfasern. Das Sarcolemma war hier und da gefaltet, sonst unverändert. In den oben beschriebenen Lücken sah man noch eine grosse Zahl unveränderter Sarcolemmschläuche, an einzelnen Stellen mit Gruppen colloider Kugeln bedeckt. Die den Stapediusmuskel versorgenden Nervenzweige befanden sich theils im Zustande des Zerfalles des Markes, theils der vollendeten Atrophie.

Die Blutgefässe im Inneren des Muskels waren thrombosirt.

Es handelt sich also um eine Umwandlung der contractilen Muskelsubstanz der Primitivbündel des Stapedius, wie sie zuerst von Zenker von grösseren Körpermuskeln beim Typhus als wachsartige Degeneration beschrieben wurde und wie dies Cohnheim[2]) und Weil[3]), der erstere 2 Tage nach Totalligatur der Zunge, der letztere nach Unterbindung ihrer Arterie experimentell beobachtet haben.

Mit Recht eifert Zenker[4]) gegen Diejenigen, welche für die wachsartige Degeneration die Bezeichnung Colloid gebraucht haben (Rokitansky und E. Wagner), da sich die wachsartige und die colloide Entartung im Stapediusmuskel gleichzeitig finden, aber durch ihr differentes Aussehen sich scharf von einander unterscheiden.

Zum Schlusse will ich noch bemerken, dass die Untersuchung der eben geschilderten Präparate vom Stapediusmuskel in Bezug auf Mikroorganismen ein negatives Resultat ergeben hat.

---

[1]) Die defecten Stellen enthielten nur noch die leeren Sarcolemmschläuche. — [2]) Untersuchungen über die embolischen Processe. — [3]) Virchow's Archiv 1874, Bd. LXI, S. 253. — [4]) Ueber die Veränderungen der willkürlichen Muskeln im Typhus abdominalis, Leipzig 1864, S. 15.

c) Einfluss der Gefässthrombose auf die häutigen Bänder und Endothelzellen der Halbzirkelgänge und Ampullen, auf die sogen. Ligamenta labyrinthi, auf die Membrana propria und die Epithelschichte der häutigen Canäle.

Die fibrilläre Structur der Ligamente geht verloren; die Fibrillen sind meistens durch perlschnurartig aneinander gereihte Körnchen ersetzt, die schliesslich zerfallen; auf diese Weise werden die häutigen Bänder atrophisch, verdünnt oder gehen ganz unter; man findet daher an manchen Präparaten nur noch wenige schmale Streifen als Ueberreste der Ligamente den perilymphatischen Raum durchziehen. In Folge dessen verliert die heutige Wand der Halbzirkelgänge und Ampullen ihre Stützen, sie collabirt und zeigt statt der scharfen elliptischen Form bald Keulen-, bald Birn- oder Nierenform, im höchsten Grade der Atrophie der Bänder die Form eines querliegenden Paragraphzeichens, so dass die einander gegenüberliegenden Wandungen sich berühren. Nebenher erfahren auch die Endothelzellen eine regressive Metamorphose; im frühesten Stadium zeigen sie ein dunkles, stark gekörntes Aussehen oder sie gleichen Körnchenzellen; dasselbe gilt von den Lymphzellen, die vor ihrem totalen Zerfalle den Kern verlieren. Zuletzt bilden sämmtliche Zerfallsproducte einen feinen, moleculären Detritus, welcher zwischen die Maschen der noch übrig gebliebenen atrophischen Ligamente gelagert ist.

Die Membrana propria büsst ihre streifige Beschaffenheit ein und zeigt ein homogenes, glashelles Aussehen. Die Epithelzellen verlieren ihre Kerne, man sieht häufig nur noch ihre Kittleisten oder sie zerfallen vollständig. Der Canal ist an seiner Innenwand ganz von Epithel entblösst, ausnahmsweise leer oder mit Zerfallsproducten der regressiven Metamorphose, zu welchen die Epithelzellen, sowie die im endolymphatischen Raume befindliche Lymphe oder hyalinen Producte (s. Fig. 3) das Material liefern, mehr oder weniger stark angefüllt. Die mehr oder weniger vollkommene Ausfüllung des endolymphatischen Raumes mit solchen Producten der regressiven Metamorphose verhindert dann trotz Atrophie der Ligamente den Collapsus der häutigen Wand (s. Fig. 3). Als Nebenproducte des Gewebszerfalles sieht man sowohl im peri- wie endolymphatischen Raume sehr viele Büschel von Margarin-Nadeln.

Färbungsresultate.

Färbt man die soeben beschriebenen Theile der häutigen Hohlgebilde der Halbzirkelgänge und Ampullen mit Pikrocarmin, so bleibt

Alles blass, die Membrana propria wird gelblich, nirgends sieht man eine rothe Färbung.

d) Einfluss der Gefässthrombose auf das Periost der knöchernen Halbzirkelgänge und der Ampullen.

Die Veränderungen des Periostes bei Masern unterscheiden sich von denen, wie ich sie bei der Diphtherie beschrieben, im Wesentlichen dadurch, dass bei der Diphtherie das Periost bald hyperplastisch, bald atrophisch angetroffen wird, während man bei Masern niemals eine Hyperplasie trifft. Die Thrombose erzeugt vielmehr durchweg in Folge Nekrose der Gefässe auch einen Zerfall des Periosts und Nekrose des Knochens, seine scharfe Contour geht verloren, er sieht buchtig aus, wie ausgenagt, gerade so wie dies von einem knöchernen Halbzirkelgange bei Diphtherie in Fig. 2 abgebildet ist.

In denjenigen Regionen, wo im perilymphatischen Raume eine hyaline Degeneration vorhanden (lateraler Schenkel des oberen oder sagittalen Bogenganges), kann sich das Periost an der hyalinen Umwandlung ebenfalls betheiligen; es zerfällt an diesen Stellen meist nicht, wie vorhin angegeben, sondern (auf Querschnitten betrachtet) es verliert seine dicht sehnige Beschaffenheit, es erfährt dadurch, dass die hyaline Degeneration längs der Ligamente bis zum Periost fortschreitet, eine, ich möchte sagen, „glasige Verquellung" (Virchow) und man sieht spitz zulaufende, eiszapfenähnliche oder glasfadenartige, aufgequollene Fasern des Periosts noch eine grosse Strecke weit in den Knochen eindringen, dessen scharfe Contour natürlich dann dadurch ebenfalls verwischt oder eingebüsst wird [1]).

Die soeben geschilderte Veränderung des Periosts [2]) hat nun ihrerseits wieder einen bedeutenden Einfluss auf die Ernährung des angrenzenden Knochengewebes. Auf Querschnitten betrachtet sieht man auf die Entfernung von $^1/_4 - ^1/_2$ Mm. vom Rande des knöchernen Halbzirkelgangs bald eine, bald mehrere kleinere oder grössere Lücken mit buchtig zerfressenen Rändern, sowie stellenweise diesen noch anhaftende im Zerfall begriffene Knochenkörperchen; zuweilen sind diese Lücken noch mit einer äusserst feinen und hellen Detritusmasse ausgefüllt.

[1]) Um Wiederholungen zu vermeiden will ich hier anführen, dass man ähnliche Veränderungen auch am endostalen Periost des Vorhofes und des Schneckengehäuses findet. Die Aufquellung des Periosts kann eine Hyperplasie vortäuschen; in Wirklichkeit ist solche nicht vorhanden. — [2]) Bei Pikrocarminfärbung wird das so veränderte Periost nur gelblich, die angrenzende Knochensubstanz bleibt blass.

Die knöcherne Umrahmung dieser Lücken sieht mehr bindegewebsähnlich aus, ist licht, feinfaserig und arm an Knochenkörperchen. In den angrenzenden lückenfreien Territorien sind die Knochenkörperchen auch nicht mehr normal. Manche sind verkümmert, ohne Ausläufer, die meisten sind verfettet[1]), eine Veränderung, die offenbar dem gänzlichen Zerfalle des Knochengewebes voraus geht, dessen Producte man, wie vorhin angegeben, zuweilen noch innerhalb der Lücken antrifft.

e) Einfluss der Veränderung der Havers'schen Canäle auf das Knochengewebe und zwar:

1) Einfluss der Obliteration;

2) Einfluss der colloiden Umwandlung ihres Endothels auf den Knochen;

3) Einfluss auf das Knochenmark.

1. Einfluss der obliterirten Havers'schen Canälchen auf die compacte Knochensubstanz[2]).

Die obliterirten Havers'schen Canälchen zeigen durchweg eine feinstreifige Beschaffenheit und nehmen bei der oben citirten Weigert'schen Methode der Anilinfärbung auf dem Objectträger eine schön blaue Färbung an. Betrachtet man einen mit Pikrocarmin (Fig. 5) gefärbten Schnitt aus einem Territorium von compacter Knochensubstanz, z. B. aus der Schneckenkapsel, so sieht man mitten im Knochengewebe eine kleinere oder grössere Zahl nicht gefärbter, heller, lichter Stellen. Diese bald schmäleren, bald breiteren, homogenen, glasigen Bändern gleichenden Stellen sind durch dunkle, meistens gezackte Linien gegen das roth gefärbte Knochengewebe abgegrenzt (s. Fig. 5 unteres Fünftel). Diese hellen Streifen repräsentiren offenbar die bereits in Entkalkung begriffene oder schon ganz entkalkte Knochengrundsubstanz. Zuweilen sieht man sie noch mit einem oder mehreren Knochenkörperchen besetzt, die bereits ihre Ausläufer verloren oder ein spindelförmiges Aussehen

[1]) Ausnahmsweise zeigt ein derart veränderter Knochen die Befunde von Wucherungsvorgängen an den Knochenkörperchen, welche der Verfettung vorhergehen. — [2]) Diese Beschreibung bezieht sich auf vier Felsenbeinpyramiden zweier an Masern verstorbener Kinder. Leider hat in dem zweiten Falle die zu lange vorgenommene Entkalkung die Weichtheile des Labyrinths zerstört, so dass ich nur über einen Theil seiner häutigen Gebilde und über die Knochenveränderung Aufschluss geben kann. Die zwei anderen Felsenbeine stammten von einem 1½jährigen Knaben mit Morbillen, am 15. December aufgenommen. Tod am 19. December. Section: Catarrhalische Pneumonie. Sectionsbefund des äusseren und mittleren Ohres ähnlich wie bei dem 3jährigen Knaben.

haben. Vielfach durchziehen die entkalkten Partien die Knochensubstanz sternförmig, wobei die letztere gleich Haselnüssen die bereits entkalkten Zonen begrenzen (Fig. 5). An anderen Stellen (s. Fig. 6) sieht man den weiteren Fortschritt der Entkalkung, das Knochengewebe schwindet oder ist zu einem sehr feinen Detritus zerfallen, an noch anderen ist dieser offenbar sehr resorptionsfähige Detritus bereits resorbirt, der Knochen sieht zerklüftet aus, es kommt zu einer vielfachen Höhlenbildung, die Knochensubstanz ist schwammartig durchlöchert, die einzelnen Höhlen von hyalin aussehenden Streifen oder Bändern der Grundsubstanz durchzogen, die manchmal noch mit dem oben beschriebenen Detritus oder sehr feinkörnigen Massen besetzt sind. In die Lücken ragen dann noch zuweilen erhaltene Knochenpartien inselförmig herein, deren Knochenkörperchen übrigens bereits in Verkümmerung begriffen sind (s. Fig. 6).

2. Einfluss der colloiden Umwandlung des Endothels der Havers'schen Canälchen auf das compacte Knochengewebe. (Vergl. Fig. 7.)

Dieser Modus der Knochenveränderung war ein sehr häufiger Befund. In den ersten Anfängen sieht man einige Endothelien an der Innenwand des Canälchens zu runden oder ovalen, homogenen, colloiden Kugeln umgewandelt und die übrigen Endothelien fettig entartet. In einem offenbar späteren Stadium ist bereits der grösste Theil des Binnenraumes mit colloiden Kugeln angefüllt und das Blutgefäss mit seinem Inhalt zur Seite gedrängt; im letzten Stadium besteht der ganze Inhalt des Havers'schen Canälchens aus stark gequollenen colloiden Kugeln, man sieht nichts mehr von dem Blutgefässe oder den Blutkörperchen, das Havers'sche Canälchen ist bereits spindelförmig erweitert und endlich greift die colloide Umwandlung auf den Knochen über, an der Uebergangsstelle zum Knochen erweitert sich das Havers'sche Canälchen flaschenförmig. Dabei können sich in ihm selbst durch mechanische Wirkung ihres gegenseitigen Druckes die einzelnen Colloidkugeln abplatten. Sobald die colloide Degeneration die Knochensubstanz ergriffen hat, ist der fernere Vorgang genau derselbe wie beim Colloidkrebs des Knochens. Aber dieser Process kann sich natürlich nicht abspielen ohne nutritive Störungen, deren Wirkung an den die colloiden Massen begrenzenden Knochenterritorien sich dadurch kund gibt, dass dieselben das Aussehen von feinstreifigem Bindegewebe darbieten, in welchem die Knochenkörperchen ein spindelförmiges Aussehen zeigen oder ganz fehlen, ähnlich wie dies bei der Osteomalacie vor-

kommt; manchmal ist auch, wie bei dieser, die frühere Existenz der Knochenkörperchen durch „schwarze Striche" (Rindfleisch) angedeutet.

Hat die colloide Umwandlung an mehreren benachbarten Stellen zugleich stattgefunden, so erreicht die mechanische Verdrängung des Knochengewebes ihren höchsten Grad; die colloid entarteten Partien confluiren, wobei hier und da noch kleinere Knochenterritorien — in dem Sehfeld eines Präparates konnte ich drei solche zählen — mitten in der colloiden Masse — ein Fingerzeig der Genese der Veränderungen — angetroffen werden.

3. Einfluss der Obliteration der Havers'schen Canäle auf das Knochenmark.

Das Knochenmark erfährt entweder eine mehr oder weniger vollständige Nekrose[1]), der Markraum kann ganz leer getroffen werden oder der Inhalt der Markräume geht die colloide Metamorphose ein. Im geringeren Grade liegen die Colloidkugeln zwischen den Maschen des Bindegewebsnetzes, im höheren Grade ist der ganze Markinhalt colloid umgewandelt. Die mechanische und nutritive Einwirkung auf das die Markräume begrenzende Knochengewebe kann dann ganz dieselbe sein wie sub 2 beschrieben.

Durch die eben sub 1, 2 und 3 beschriebenen Veränderungen erfährt der Knochen, mit blossem Auge betrachtet, scheinbar das Aussehen einer Spongiosa. Selbst in der Region der compacten Knochensubstanz sieht man Knochendefecte von 1—3 Mm. Durchmesser.

f) Einfluss der Thrombose und Obliteration der Havers'schen Canäle auf die Entwickelung des Knochengewebes der Schneckenkapsel.

Bekanntlich verknöchert die Schneckenkapsel auf enchondralem Wege. Doch findet man selbst bei Erwachsenen noch inmitten compacten Knochengewebes übrig gebliebene nicht verknöcherte Knorpelterritorien. Auf einige dieser Knorpelterritorien — man erinnere sich, dass unsere Untersuchungen die Felsenbeine eines $3\frac{1}{2}$- und eines $1\frac{1}{2}$ jährigen Kindes betreffen — blieb nun die Obliteration der Havers'schen Canäle nicht ohne Einfluss:

An einem Pikrocarminpräparate, $2\frac{1}{2}$ Mm. medialwärts von der Promontoriumschleimhaut, fand sich nämlich in der Schneckenkapsel

[1]) Die Nekrose des Knochenmarkes kann eine doppelte Ursache haben: die Obliteration der Havers'schen Canälchen und die Einwirkung eines Mikroorganismus (vergl. in dieser Beziehung den bacteriologischen Theil).

eine 1 Mm. lange und ½ Mm. breite nicht gefärbte Zone, bestehend aus verfettetem oder bereits in körnigem Zerfall begriffenen Knorpelzellen, das Ganze begrenzt von normalem Knorpelgewebe und die an der Grenze dieser lichten Stellen einmündenden Havers'schen Canäle zeigten sich thrombosirt. An einer anderen Stelle, an deren Grenze die in gleicher Weise veränderten Havers'schen Canäle einmündeten, waren die Knorpelzellen die colloide Metamorphose eingegangen.

g) Einfluss der Gefässthrombose auf bereits vor der Masern-Erkrankung im Felsenbein vorhanden gewesene Veränderungen.

Die oben S. 2 beschriebenen Veränderungen im Mittelohre, die Hyperplasie der Schleimhaut und die catarrhalische Affection des Mittelohres waren meiner Meinung nach wohl vor der Masernaffection entstanden. Die Gefässthrombosen der Schleimhaut der Labyrinthwand machten sich dann dadurch geltend, dass die Rundzellen in der Schleimhaut zu massenhaften Körnchenzellen und Colloidkugeln umgewandelt wurden und das Bindegewebsgerüst zum Theil durch fettige Umwandlung zerfiel, in Folge dessen die Schleimhaut stellenweise ein schon makroscopisch sichtbares fächerförmiges Aussehen erhielt. Auch der dieser Region entsprechende vollständige Mangel des Epithels dürfte auf die Gefässthrombose zu beziehen sein.

h) Einfluss der Gefässthrombose auf die Nerven [1]).

Verhalten der Nerven an den Maculae und Cristae.

Eine Veränderung der Nerven war da zu bemerken, wo dieselben zum Nervenepithel aufsteigen, also auf der bindegewebigen Wand der Maculae oder der Bindegewebslage der Cristae. Doch war auch hier noch ein grosser Theil der Nervenfasern normal. Die veränderten zeigten entweder ein glänzend gelbes, gallertiges oder ein eigenthümliches homogenes, fettglänzendes Aussehen bei er-

[1]) Die Veränderung der grösseren Nervenstämme, soweit es sich um Ruptur der thrombosirten Gefässe handelt, ist bereits oben (S. 10) besprochen und kommt hier nicht in Betracht; anderweitige Veränderungen, als diese, habe ich überhaupt an den grösseren Nervenzügen im inneren Gehörgange und im Modiolus nicht beobachtet. Einige Ganglienzellen des Ganglion spirale fand ich bis zur Schwann'schen Scheide leer. Obgleich ich diesen Befund auf beiden Seiten constatiren konnte, so möchte ich mich, da die Untersuchung auf Mikroorganismen ein negatives Resultat ergab, in der Deutung vorerst sehr reservirt aussprechen; er könnte doch artefact sein. Das Ganglion geniculi war beiderseits normal.

haltener Markscheide und scheinbar noch normaler Breite, aber mit bereits fettig entartetem Kern der Schwann'schen Scheide und Schwund seines Protoplasmas. Vermuthlich ist dies das erste Stadium der Atrophie. Wahrscheinlich ist vor der vollendeten Atrophie noch ein Zwischenstadium da — einschlägige Beobachtungen fehlen mir —, in welchem das Mark resorbirt wird. Mark und Schwann'sche Scheide schwinden ohne Bildung von Körnchenzellen; denn man sieht schliesslich nur noch den allein übrig gebliebenen verschmälerten Achsencylinder ohne fibrilläre Structur, der zur Haarzelle herantritt, ohne dass er, wie im normalen Zustande, eine Theilung oder Vermehrung durch Fibrillenbildung erfährt.

Man kann also hier gewissermassen von einer Nervenatrophie in doppeltem Sinne sprechen Jedenfalls handelt es sich um eine reine, durch Gefässthrombose bedingte primäre Nervenatrophie.

Mitten zwischen einzelnen Nervenbündeln sieht man zahlreiche Lücken. Es bleibt aber zweifelhaft, ob dieselben alle auf die Nervenatrophie zurückzuführen sind[1]). Die gelbe Farbe deutet auf eine trotz der Härtungsmethode pathologisch erworbene weichere Consistenz, denn man sieht viele Nerven in Trümmer zerfallen; es handelt sich möglicherweise bei einem Theile dieser Lücken um artefacte.

Verhalten der Nerven zwischen den Blättern der Lamina spiralis ossea, an ihrer Durchtrittsstelle zu dem Corti'schen Organe und jenseits desselben.

Zwischen den Blättern der Lamina ossea findet sowohl an der Oberfläche, wie in der Tiefe ein Zerfall von Nerven statt; in Folge von Resorption der Zerfallsproducte zeigt sich eine weithin verbreitete Lückenbildung zwischen den noch erhaltenen Nervenfasern, manchmal in ganz regelmässiger Anordnung (s. Fig. VIII), oder der Nerv zeigt sich normal bis zur Nähe der Durchtrittsstelle. Die Zerfallsproducte infiltriren dann den Anfang der Membrana basilaris und machen ihre Structur unkenntlich (s. Fig. X bei 1'). Jenseits der Durchtrittsstelle

[1]) Von den Nerven der Crista der horizontalen Ampulle habe ich Folgendes notirt: Vielfach ist der Achsencylinder nur noch durch dünne Fäden oder durch perlschnurartig aneinander gereihte Körner angedeutet. An manchen Stellen fehlen selbst diese Andeutungen und man sieht zwischen einzelnen Nervenfasern von gelatinöser Beschaffenheit bis zu $^1/_{10}$ Mm. breite helle Stellen, die entweder von einem sehr feinen Detritus ausgefüllt oder ganz leer sind.

ist die Atrophie gewöhnlich eine vollständige. Innerhalb des Corti'schen Tunnels sieht man nicht einmal mehr eine Andeutung einer Nervenfaser, auch von den spiral verlaufenden Nervenfasern nicht, und die zu den inneren Haarzellen gehenden Fasern zeigen sich unmittelbar nach dem Durchtritt im Zerfall (vergl. Fig. X, a und XI, 13). Nirgends sieht man Körnchenzellen.

Da mir an den Zerfallsproducten der Nerven zwischen den Blättern der Lamina ossea der Nachweis von Mikroorganismen gelungen ist, so möchte ich die Nekrose der Nerven in dieser Region als durch zwei Factoren bedingt erklären, nämlich durch die Gefässthrombose[1]) und durch eine directe Einwirkung der Mikroorganismen auf die Nerven.

Besonders bemerkenswerthe Befunde.

In dem Folgenden will ich versuchen, eine Schilderung besonders bemerkenswerther histologischer Befunde zu geben; es wird dabei manchmal eine Wiederholung unvermeidlich sein, wo es sich eben in verschiedenen Regionen des Labyrinths um die Wiederkehr identischer Veränderungen neben ganz besonders auffallenden handelt. Ich rechne in dieser Hinsicht zum Voraus auf die Nachsicht des Lesers. Es lassen sich eben nicht alle aufgefundenen Veränderungen unter allgemeinen Gesichtspunkten zusammenfassen, wie dies z. B. bei der Besprechung des Einflusses der Gefässthrombosen auf die verschiedenen Gewebe des Felsenbeines möglich gewesen ist. Auch handeltes sich dabei nicht etwa um die blose Aufzählung von Raritäten — dann könnte das Ganze füglich unterbleiben — sondern um die Schilderung von Befunden, welche entweder von allgemein pathologischem Interesse oder vielleicht auch geeignet sind, über bis jetzt noch strittige normal histologische Punkte einige Aufklärung zu geben.

---

[1]) Bei Embolie der Arteria centralis retinae wurde Atrophie der Netzhaut (namentlich der sogen. Stützfasern, H. Sehmidt), auch des Sehnervenstammes beobachtet, und zwar entweder als Folge der Netzhautatrophie oder direct durch Embolie der Gefässe des Sehnerven; als Ursache fand sich Embolie eines grösseren, zum Sehnerven gehenden Astes der Centralarterie (H. Sehmidt). Vergl. Leber: Krankheiten der Netzhaut in Gräfe und Sämisch's Handbuch S. 843, und über Sectionsbefunde von während des Lebens beobachteter Embolie art. cent. ret. vergl. v. Gräfe und Sehweigger, Arch. f. Ophthalm. Bd. IV, 2, S. 230; H. Sehmidt, ebenda Bd. XX, S. 287 und Sichel fils, Arch. de phys. 1871—1872.

Die hyaline Degeneration[1]).

Ein exquisiter Befund derselben hat sich nur im lateralen Schenkel vom sagittalen Halbzirkelgange des linken Felsenbeines vom ersten Falle und in einem gleichfalls sagittalen von dem S. 14 in der Anmerkung erwähnten zweiten Falle vorgefunden. Fig. 3 gibt uns ein ungefähres Bild dieser Veränderung, das ungemein wechselnd und mannigfaltig ist. Fig. 3 ist einem der ersten Serienschnitte der Region entnommen und findet sich die Erklärung der Abbildung am Ende dieses Aufsatzes. In dem Folgenden will ich versuchen, die Befunde an den übrigen Präparaten zusammen zu schildern, wobei ich allerdings gestehen muss, eine erschöpfende Darstellung kaum geben zu können.

Der endolymphatische Raum ist bis auf etwa $^1/_4 - ^1/_6$ seiner Lichtung von geronnener und zerfallener Lymphe, die aber keine Lymphkörperchen mehr enthält, bis zur Region der Epithelschichte dicht ausgefüllt. Letztere ist undeutlich. Das letzte $^1/_4 - ^1/_6$ der Lichtung ist in der Richtung zur Anheftungsstelle des häutigen Ganges theils von einer Gruppe kernloser Lymphkörper ausgefüllt, theils durchzogen von einem Netz hyaliner Fasern, die gegen den Binnenraum zu mit einer Anzahl hyaliner Kugeln besetzt sind und durch diese mit der Ausfüllungsmasse zusammenhängen[2]).

An einzelnen Stellen fehlt die Epithelschichte vollständig, da wo sie noch erhalten, sind die Epithelzellen stark gekörnt, oder man sieht nur ihre Kittleisten. An anderen Schnitten ist die Epithelschichte durch tropfsteinartig an einander gelagerte Kugeln ersetzt. Die Propria selbst ist an den meisten Stellen von hyalinen Kugeln und moleculärem Detritus bedeckt und da wo sie sichtbar, ohne fibrilläre Structur; an einzelnen Stellen ist sie durchbrochen; an diesen Stellen communicirten die hyalinen Gebilde des endo- und perilymphatischen Raums.

Im perilymphatischen Raume sieht man weder mehr Ligamente, noch deren Endothelzellen, vielmehr den ganzen Raum durchzogen von bald zierlichen, bald breiteren hyalinen Netzen; in den

[1]) Die wichtigsten Untersuchungen über hyaline Degeneration verdanken wir bekanntlich von Recklinghausen (vergl. Tagblatt der 52. Naturforscher-Versammlung in Baden-Baden und dessen Handbuch der allgemeinen Pathologie in Billroth's und Lücke's deutscher Chirurgie). Ferner: L. Wieger, Ueber hyaline Entartung in den Lymphdrüsen. Virchow's Archiv Bd. LXXVIII, H. 1, S. 25. „Die hyalinen halbkugeligen Prominenzen, welche das Epithel der Wandungen der Canäle im inneren Ohre durchbrechen, wurden zuerst von Lucae beschrieben.“ von Recklinghausen, l. c. S. 410. — [2]) Vielfach fanden sich im endolymphatischen Raume auch Büschel von Magarinnadeln.

Maschen der Netze liegen bald körnchenzellenartige Gebilde oder unregelmässige Haufen moleculär zerfallener, feinkörniger Massen, bald zahlreiche glasartige, kugelige Gebilde, oder es sitzen dem Rande der Netze cactus- oder korallenartig aussehende, gleichfalls hyaline Massen auf. Die Gefässe des perilymphatischen Raumes sind thrombosirt, vielfach der Inhalt in Zerfall begriffen. Die zelligen Wandelemente sind kernlos oder fehlen ganz, wodurch die Aussenwand ein homogenes, glasartiges Aussehen erhält. Oder die ganze Gefässaussenwand ist hyalin entartet und erhält dieselbe besonders von im Längsschnitt getroffenen, durch der Wand aufsitzende hyaline Kugeln ein rosenkranzartiges Aussehen [1]). An einander benachbarten Gefässen sieht man deren Aussenwand zuweilen durch eine Kette hyaliner Kugeln miteinander verbunden [2]).

Die hyaline Veränderung des Periostes s. S. 13.

Woher stammt das Material für die hyaline Degeneration?

Im endolymphatischen Raume liefern die Zellen der Epithelschichte und die Lymphkörperchen das Material für dieselbe. Freilich kann die hyaline Masse selbst wieder zerfallen; Beweis: der Zusammenhang noch nicht zerfallener hyaliner Kugeln mit den Producten des Zerfalles (vergl. Fig. 3: endolymphatischer Raum).

Im perilymphatischen Raume betheiligen sich das Periost, die häutigen Bänder, ihre Endothelzellen, die Kerne der Bindegewebslage und die Lymphzellen. Aber dieses Material würde allein nicht ausreichen, um den ganzen Raum mit hyalinen Massen und Netzen auszufüllen. Wir müssen vielmehr annehmen, dass der hyalinen Degeneration eine Ansammlung, ein Conflux von Lymphkörperchen vorausgegangen ist, die vor der Degeneration noch zu vielkernigen Zellen geworden sind. Diese Hypothese findet ihre Stütze in der Thatsache, dass man in den hyalin degenerirten Partien noch Herde vielkerniger Zellen findet (vergl. Fig. 3. z).

---

[1]) Einzelne Gefässe gehen durch Zerfall ihrer Wandung vollständig unter; man sieht zuweilen ihren zu einer feinkörnigen braunen Masse zerfallenen Inhalt zwischen den hyalinen Massen gelagert und von diesen noch zusammengehalten. — [2]) Die von Weigert urgirte gelbe Färbung hyaliner Massen vermittelst Eosin ist mir nicht gelungen. Vergl. Kritische und ergänzende Bemerkungen zur Lehre von der Coagulationsnekrose mit besonderer Berücksichtigung der Hyalinbildung und der Umprägung geronnener Massen. Von C. Weigert. (Deutsche med. Wochenschr. 1886, No. 44—47.) Möglicherweise bin ich an dem Nichtgelingen der Reaction selbst Schuld, da mir die Concentrations-Verhältnisse der betr. Eosinlösung nicht genauer bekannt sind. Meine Eosinpräparate wurden alle lebhaft roth gefärbt.

Alle Gebilde im perilymphatischen Raume in Verbindung mit angesammelten Lymph- resp. vielkernigen Zellen liefern nun das Material für die hyaline Degeneration.

Der ganze Befund ist ein exquisites Bild von Zelltod oder Coagulationsnekrose (Weigert).

Genese der hyalinen Degeneration.

Das Zustandekommen der hyalinen Degeneration kann erfolgt sein durch die Gefässthrombose oder durch eine directe Einwirkung von Mikroorganismen oder durch beide Ursachen zugleich. Auf Grund des speciellen Verhaltens der Mikroorganismen in dem Territorium der hyalinen Degeneration bin ich geneigt, den Mikroorganismen den Hauptantheil an dem Zustandekommen derselben zuzuschreiben. Nirgends habe ich eine solch' ausserordentliche Verbreitung derselben beobachtet, als in den zwei [1]) sagittalen Bogengängen, und zwar sowohl im endo- wie perilymphatischen Raume. Man findet sie hier nicht nur an den hyalinen Netzen, sondern auch am hyalin veränderten Periost, längs welchem sie bis zum angrenzenden Knochen einwandern; man findet sie aber auch auf und innerhalb der hyalinen Kugeln und in ganz ungewöhnlicher Zahl in dem moleculären Detritus. Dieser letzte Befund hat nichts Befremdendes, hat ja auch Manfredi [2]) bei seinen Versuchen constatirt, dass da, wo die durch den Mikroorganismus bedingte Nekrose den höchsten Grad erreicht, nämlich im Centrum der Knötchen, die Mikrokokken sich am reichlichsten finden, dass ferner durch diese Nekrose der Mikroorganismus keineswegs zerstört wird. Nach Manfredi's schönen Versuchen (l. c. S. 725 [3]) „scheint es, als ob die Persistenz seiner Vitalität in den Massen des nekrotischen Gewebes seiner Eigenschaft, auch in den verdünntesten und für seine Ernährung ungeeignetsten Medien leben zu können, zuzuschreiben ist".

Horizontaler Bogengang des rechten Felsenbeines.

Sein endolymphatischer Raum ist von feiner, moleculär zerfallener Lymphe, die hier und da kernlose Lymphzellen einschliesst, ausgefüllt. Die Configuration seiner häutigen Wand ist nicht mehr elliptisch, sondern birnförmig. Die Epithelschicht ist zerfallen. Die

[1]) Bei dieser Deutung lege ich ein grosses Gewicht darauf, dass der betr. Befund im häutigen Halbzirkelgang in zwei Felsenbeinen zweier Fälle nahezu identisch war. — [2]) Das Genauere s. im bacteriol. Theile. — [3]) Vergl. den bacteriol. Theil.

Membrana propria ist kaum mehr zu erkennen, meist von moleculär zerfallenen Massen überlagert.

Die Blutgefässe des perilymphatischen Raumes sind ausserordentlich geschlängelt und thrombosirt; der Inhalt theils geschrumpft, theils zerfallen; die Anhaftungsbänder bald gequollen, bald atrophisch; die zelligen Elemente in retrograder Metamorphose; das eigentliche Periost bald atrophisch, bald aufgefasert; die Configuration des angrenzenden Knochens unregelmässig, bald convex, bald concav. Von der Umbiegungsstelle des lateralen in den medialen Schenkel auf einer Strecke von 2 Mm. ist der perilymphatische Raum in folgender Weise verändert:

Von der Wand des häutigen Bogenganges, welche der Anheftungsstelle des Canals gegenüberliegt, beginnend und bis zum Periost des knöchernen reichend, sieht man den Raum ausgefüllt von grossentheils neugebildetem Knochengewebe. Dieses bildet aber kein zusammenhängendes Ganze, sondern die einzelnen Territorien sind von einander abgegrenzt entweder durch schmälere oder breitere dunkle Streifen und Bänder oder durch heller aussehende Räume. In den letzteren sieht man noch vielfach Lymphzellen mit oder ohne Kern, zerfallene Lymphe und grosse, runde, ein- oder mehrkernige Zellen, zuweilen solche, die bereits einen auffallend dunkel contourirten Kern oder solche, die bereits zackige Ausläufer zeigen und in einer lichten, homogenen, nur erst wenige dunkle Streifen zeigenden Substanz — die spätere Knochengrundsubstanz — liegen. Es sind dies offenbar die ersten Stadien der später eintretenden völligen Verknöcherung. Die Wand des häutigen Halbzirkelganges bleibt hierbei intact.

Horizontale Ampulle des rechten Felsenbeins.

Die Blutgefässe neben der Durchtrittsstelle der Nerven zur Crista, die der Crista selbst, sowie die des perilymphatischen Raumes sind thrombosirt; die Wandelemente der letzteren verfettet, ihr Inhalt theilweise zerfallen; die häutigen Bänder atrophisch, ihre Endothelzellen zerfallen; in den Maschen der Ligamente spärliche hyaline Kugeln, grossentheils feinkörniger Detritus. Die Membrana propria, scheinbar in ihrer Textur unverändert, wird bei Pikrocarminfärbung nur blassroth. Im endolymphatischen Raume mehrere zerstreut liegende Gruppen kernloser Zellen, von welchen die Cupula terminalis über und über bedeckt und der Raum zwischen dieser und dem Ampullendach vollständig ausgefüllt ist. Das Epithel der Raphe, die Epithelzellen des Daches und der Seitenwandungen, sowie am Boden

der Ampulle neben der Crista und vom Planum semilunatum sind kernlos, zeigen vielfach nur noch die Kittleisten oder sind ganz zerfallen. Der Basalsaum des Nervenepithels ist theilweise von runden, hyalinen Kugeln bedeckt, ebenso eine kleine Zone des Nervenepithels selbst, während am grössten Theile desselben sowohl die Faden- wie die Haarzellen noch ihre normale Form und scheinbar auch ihren normalen Bau zeigten, bei Pikrocarminfärbung aber nur schwach gelb gefärbt wurden. Hörhaare sah ich nur ausnahmsweise (artefact!?).

Ueber das Verhalten der Nerven s. S. 17.

Die beiden Sacculi.

An dem Hauptnervenfaserzug (rechts) befinden sich drei Lücken. Die mittlere, in welcher ein gelb gefärbtes, arterielles Trümmerstück sichtbar ist, hat eine ovale Form, an den angrenzenden Nervenpartien sieht man Körnchenzellen. Die eine seitliche hat eine dreieckige Form und wird einerseits von Trümmern von Nervenfasern, anderseits vom Periost begrenzt, welchem ein in Pigmentumwandlung begriffenes hämorrhagisches Exsudat und körnig zerfallene weissliche Massen, wahrscheinlich zerfallene Körnchenzellen, anhaften. In der anderen seitlichen, mehr länglichen und ovalförmigen Lücke sieht man einige Bälkchen der Arachnoidea und mehrere mit ihren Rändern sich berührende, kreisförmig contourirte und structurlos gewordene Perineurinmzüge, zwischen dem Rande dieser Lücke und dem Periost ein hämorrhagisches Exsudat. Die Gefässe in der Nähe der Durchtrittsstellen der Nerven, die zur Macula ziehen, sind thrombosirt. Die für die Macula acustica bestimmten Nerven zeigen die bereits S. 17 u. 18 beschriebene Veränderung. Der Binnenraum des Sacculus ist ungefähr zur Hälfte von einer theilweise nicht mehr färbbaren Masse ausgefüllt. Dieselbe besteht aus mehr im Centrum der Masse gelegenen zahlreichen Otolithen, aus Lymphkörperchen, die zum Theil schon kernlos geworden sind, aus sehr grossen, runden, mehrkernigen Zellen, deren Kerne und Protoplasma bereits eine sehr dunkle Schattirung zeigen — Vorstadium des körnigen Zerfalles — sowie endlich aus moleculär zerfallener Lymphe.

Das Balkennetz neben der Macula sacculi, sowie das perilymphatische Gewebe und dessen Zellen bleiben mit Pikrocarmin ungefärbt; die Zellen zeigen vielfach die vorhin erwähnte Beschaffenheit der mehrkernigen Zellen im Binnenraume des Sacculus. Die Gefässe im perilymphatischen Raume sind thrombosirt.

Die Basalmembran der Macula acustica ist nur stellenweise noch homogen, theilweise von ungleicher Contour, hier und da von zahlreichen

dunkeln Körnern besetzt. Der grösste Theil der Haarzellen, sowie ihre Kerne zeigen ein auffallend dunkelgekörntes Aussehen; eine derselben zeigte oberhalb des normalen runden Kerns noch einen zweiten kleineren. Mehr als ein Haar konnte ich an einer Haarzelle nie beobachten, nie Haarbüschel, auch hatten die einzelnen Haare nie die gerade Stellung, sondern sie waren an ihrem Ende gebogen, manchmal rechtwinkelig, zuweilen sogar peitschenförmig. Diese Formveränderung war durch den Druck der vom endolymphatischen Raume bereits beschriebenen Masse (s. oben) bedingt, da an vielen Stellen der Macula Lymphelemente bis zum Austritt des Haares aus der Zelle angelagert waren.

Einzelne Haarzellen waren sowohl ohne Haare (artefact?) wie ohne Kern, von homogenem Inhalt, heller als normal. Die freie Wand des Sacculus war aufgelockert, ihr Epithel in fettigem Zerfall begriffen. Wandung und Epithel blieben mit Pikrocarmin ungefärbt.

Linksseitiger Sacculus.

Von diesem kann ich eine spezielle Beschreibung der Veränderung umgehen; im Ganzen waren diese ziemlich dieselben. Zwei Lücken im Ramus nervi sacculi, durch Blutung bedingt (statt wie rechts drei), gleich an seiner Abgangsstelle, ferner in der Nähe der Anheftung des Sacculus vor dem Eintritte des Nerven auf beiden Seiten desselben ein frisches hämorrhagisches Exsudat mit Verdrängung der Nerven und fettigem Zerfall einzelner Nervenfasern, und endlich geringere Ausdehnung der vom Binnenraume des rechten Sacculus beschriebenen Ausfüllungsmasse wären besonders hervorzuheben.

Linker Utriculus.

Auf der einen Seite des N. utriculi fand sich zwischen der Oberfläche des Nerven und dem Periost ein in Pigmentumwandlung begriffenes hämorrhagisches Exsudat, an welches centralwärts eine 2 Mm. lange und 1 Mm. breite Lücke grenzte, der zur Seite in Atrophie begriffene, mit Körnchenzellen bedeckte Nervenfasern lagen. Sonst ist der Ramus utriculi unverändert. Dagegen zeigen viele Nervenfasern der Macula die bereits S. 17 u. 18 beschriebene Degeneration. Das Nervenepithel zeigte dieselben Veränderungen wie im Sacculus der rechten Seite; im Binnenraume des Utriculus eine Ausfüllungsmasse von der gleichen Beschaffenheit wie sie vom Binnenraume des rechten Sacculus beschrieben. Das Epithel des Utriculus war in fettig körnigem Zerfall begriffen. Neben der freien Wand des Utriculus eine 1 Mm. im Durchmesser haltende

Masse, aus schichtweise aneinander gelagerten, zum Theil in knöcherner Umwandlung begriffenen Lymphzellen. (Die Veränderungen im rechten Utriculus unerheblich differirend. Keine Ausfüllungsmasse in seinem Binnenraume.)

Erste Schneckenwindung des linken Felsenbeines.
(Vergl. Fig. 1, Taf. I u. II.)

Ungefähr in der unteren Hälfte der ersten Windung sind beide Scalen ausgefüllt, die Scala tympani vollständig, die Scala vestibuli theilweise von schichtweise aneinander gelagerten Massen, welche überall, wo sie an das endostale Periost der Schneckenkapsel heranreichen, nur demselben angelagert, nirgends mit demselben verschmolzen sind; überall sind dieselben vielmehr durch die scharfe Contour des Periosts deutlich von dem Knochengewebe der Schneckenkapsel abgegrenzt. Der Längsdurchmesser der Ausfüllungsmasse in der Scala tympani beträgt ungefähr 2 Mm., die Lücke zwischen der Ausfüllungsmasse in der Scala vestibuli in der Richtung zum Modiolus etwa $^1/_2$, in der Richtung zum Ligamentum spirale etwa $^1/_4$ Mm. Die Grenze der Ausfüllungsmasse in der Scala vest. bildet in der Richtung gegen das Lig. spirale die Reisner'sche Membran. Diese ist hier in den Ductus cochlearis hineingedrängt, welcher dadurch verkümmert ist. Die Reisner'sche Membran selbst ist stark verdickt, ihr Epithel fettig zerfallen. In der Richtung gegen die Schneckenachse besteht die periphere Zone der Ausfüllungsmasse in der Scala tympani, welche mit Pikrocarmin behandelt, hell bleibt, aus kernlosen und zerfallenen Lymphzellen, alle übrigen schichtweise aneinander gelagerten Massen in beiden Scalen zeigen bereits knöcherne Umwandlung (s. Fig. 2) und wurden, mit Pikrocarmin behandelt, roth gefärbt.

Bei diesem Befunde handelte es sich, wie bereits angedeutet, um eine Verknöcherung in beiden Scalen der ersten Schneckenwindung, bei welcher das endostale Periost absolut unbetheiligt bleibt, ganz im Gegensatz zu einem Befunde in einem Falle von erworbener Taubstummheit in derselben Region, welchen ich im XII. Band der Zeitschrift für Ohrenheilkunde in Gemeinschaft mit Steinbrügge beschrieben habe (man vergl. die betr. Abbildung). Hier waren beide Scalen von neugebildetem Bindegewebe und Knochenbalken durchzogen, die ihren Ausgangspunkt vom endostalen Periost der Schneckenkapsel nahmen.

Die scharfe Abgrenzung des Knochengewebes vom Periost kann meiner Ansicht nach bei ähnlichen Sectionsbefunden als Kriterium

dienen zur Entscheidung der Frage, ob man es mit einer angeborenen oder erworbenen Verknöcherung in der Schneckenscala zu thun hat. So demonstrirte Politzer in der achten Versammlung süddeutscher und schweizerischer Ohrenärzte in Wien, April 1887 [1]), zehn Präparate von einem nicht veröffentlichten Fall von Verknöcherung der Schnecke, die Burckhardt-Merian in Basel ihm testamentarisch vermacht hatte. Dieselben stammten von einem 36jährigen, im 10. Jahre in eine Taubstummenanstalt aufgenommenen Individuum, von dem es unbekannt, ob die Krankheit angeboren oder erworben war. Die Schnecke zeigte sich, besonders in der Basalwindung, mit Knochengewebe ausgefüllt, das sich am Präparate scharf von der knöchernen Schneckenkapsel differenzirte. Nach dieser Beschreibung halte ich den Befund für eine erworbene Veränderung, vielleicht hervorgegangen aus einer Verknöcherung angesammelter Lymphzellen in Folge einer durch Pilzinvasion nach einer Infectionskrankheit bewirkten Gerinnung der Lymphe in den Schneckenscalen.

Die Spitzenwindungen

beider Felsenbeine zeigten hauptsächlich in der Scala vestibuli, in geringerem Grade auch in der Scala tympani mehr oder weniger ausgedehnte Conglomerate von nur wenigen normalen, meist kernlosen Lymphzellen, eingeschlossen von feinen Zerfallsproducten und geronnener Lymphe. Der Sulcus spiralis internus war bis zur Abdachung der Tectoria mit grossen hyalinen und colloiden Kugeln und Zerfallsaggregaten ausgefüllt. Dieselben Gebilde fanden sich in einer ziemlich breiten Zone von der äusseren Insertion der Reisner'schen Membran längs des inneren Randes des Ligamentum spirale und der Stria vascularis, dieselben zum Theil noch bedeckend, bis zu den äusseren Stützzellen herab; die Claudius'schen und Boettcher'schen Zellen fehlten.

Die jetzt folgenden histologischen Details gelten den Befunden in der ersten und zweiten rechten und in der zweiten linken Schneckenwindung, für das Corti'sche Organ auch den beiden Spitzenwindungen. Doch möchte ich besonders betonen, dass die Lage der Membrana tectoria, die, wie wir sehen werden, in jenen Schneckenwindungen so auffallend verändert war, in der dritten Schneckenwindung beider Felsenbeine eine normale gewesen ist.

[1]) Vergl. den betr. Bericht von Gomperz, Arch. f. Ohrenheilk. Bd. XXV, H. 1 u. 2, S. 94.

Die Veränderungen im Bereiche des Ductus cochlearis.

Dieselben sind doppelter Natur. Die eine Reihe ist rein histologisch, die andere rein mechanisch. Die letzteren sind die Folgen der ersteren, indem durch pathologische Vorgänge, welche zu Atrophie oder zur Bildung von Degenerationsproducten führen, eine Verschiebung, eine veränderte Lage entweder ganzer Organtheile oder einzelner histologischer Elemente derselben hervorgerufen wird. Da bei diesen Dislocationen die Veränderung des Ligamentum spirale eine Hauptrolle spielt, so wollen wir mit der Beschreibung desselben den Anfang machen.

Die Veränderungen des Ligamentum spirale.
(Vergl. Fig. 8 u. 11, Taf. III u. IV.)

In Folge der Thrombose seiner sämmtlichen Gefässe erfährt das Ligamentum spirale eine Ernährungsstörung seiner histologischen Elemente, bald leichteren, bald höheren Grades. In den leichteren Graden handelt es sich um eine gleichmässige Atrophie der zelligen Elemente aller drei Schichten, wodurch das ganze Ligament eine hellere, lichte Beschaffenheit annimmt. In den höheren Graden erfahren einzelne Schichten, bald die äussere (Fig. XI), bald die mittlere, unter Bildung grösserer Defecte (vergl. Fig. VIII u. XI) einen vollständigen Zerfall mit oder ohne Hinterlassung von Producten der Degeneration, namentlich Colloidkugeln (Fig. VIII bei 3). Die äussere periostale Schichte verliert dabei ganz oder theilweise ihre Kerne und ihre dichtselmige Beschaffenheit, sie wird aufgelockert oder geht durch Zerfall ganz zu Grunde, der benachbarte Knochen wird mehr bindegewebsähnlich oder zu osteoidem Gewebe umgewandelt (s. Fig. XI). In der mittleren Schichte bilden sich zuweilen hyaline Balken (Fig. XI, h). Der Zusammenhang der Stria vascularis mit der inneren Schichte des Lig. spirale wird gelockert oder sie hebt sich ganz von demselben ab (Fig. VIII) unter Bildung einer mehr oder weniger breiten Lücke. Die Epithelzellen[1]) des Sulcus spiralis externus (Fig. VIII, 5 bis 6) gehen unter; sie können durch ein- oder mehrkernige Zellen ersetzt sein (Fig. VIII, 5 bis 6). Diese Infiltration ist im Bereiche der Stria vascularis in der Regel breiter, mächtiger und enthält auch viele bereits wieder kernlos gewordene Zellen. In Folge der geschilderten Ver-

[1]) An sehr dünnen Schnitten fand ich das oberhalb der Prominentia spiralis gelegene Epithel des Ligamentum spirale noch in regelmässiger Anordnung, aber kernlos.

änderungen erleidet das ganze Ligamentum spirale eine ausserordentliche Veränderung seiner Form. Man vergleiche in dieser Hinsicht das Lig. spirale von Fig. VIII mit dem in Fig. I.

Die Reisner'sche Membran. (Vergl. Fig. 8 u. 9, Taf. III u. IV.)

Die histologische Veränderung der Reisner'schen Membran betrifft alle ihre Elemente; durch fettigen Zerfall verliert sie sowohl das Endothel des vestibulären wie das Epithel der dem Ductus cochlearis zugewandten Fläche, sie kann schliesslich ein ganz structurloses Aussehen erhalten. (Fig. IX, 5.) Am Beginne ihres Ursprunges auf der vestibulären Seite der Lamina spiralis ossea und noch eine Strecke weiter nach oben und aussen erfährt die ganze Membran durch Zerfall einen Schwund. (Fig. VIII bei 9″.) Bei ganz structurloser Beschaffenheit können ihre Randpartien mit geronnener Lymphe oder moleculären Zerfallsproducten besetzt sein. (Fig. IX, 5.) An anderen Präparaten ist ihre Oberfläche mit Lymphzellen bedeckt (ihre äusseren zwei Drittel in Fig. VIII bei 9) oder mit moleculärem Detritus (inneres Drittel in Fig. VIII). An ihrem Rande befinden sich zuweilen hyaline Kugeln oder Haufen von kernlosen oder noch kernhaltigen Lymphzellen. (Fig. VIII im mittleren Drittel.)

Die mechanische Veränderung an der Reisner'schen Membran ist durch zwei Factoren bedingt; den ersten Factor bildet die beschriebene Veränderung am Ligamentum spirale, dessen Atrophie und die Loslösung der Stria vascularis von ihrer bindegewebigen Unterlage.

Nach Hensen braucht die Reisner'sche Membran nicht gespannt zu sein; nach Steinbrügge ist dieselbe gewöhnlich gegen die Scala vestibuli hineingewölbt, da wegen des Abflusses der Perilymphe durch den Aquaeductus cochleae der Druck im endolymphatischen Raume den im perilymphatischen übertreffe. In Folge des oben genannten Factors sinkt die Reisner'sche Membran gegen den Ductus cochlearis (Fig. VIII u. IX), ist also gerade in umgekehrter Richtung gespannt resp. collabirt und der äussere spitze Ansatzwinkel (Fig. VIII, 9′), sowie die dreieckige Gestalt des Querschnittes des Ductus cochlearis gehen verloren. Den zweiten Factor der Lageveränderung bildet die Atrophie der Reisner'schen Membran an ihrem Ursprunge auf dem Labium vestibulare der Lamina spiralis ossea. Der letztere Factor verursachte eine Schlängelung oder gewundene Beschaffenheit ihres inneren Drittels (Fig. VIII u. XI), welches sich sogar, wenn nicht, wie in Fig. IX, eine dazwischenliegende geronnene Lymphschichte es

verhindert, dem grössten Theil des oberen Randes der dislocirten Membrana Tectoria auflagern kann.

Die Veränderungen der Membrana Corti oder Tectoria.

Bei der Betrachtung von Abbildung VIII, IX u. X wird Jedermann, selbst wenn er nur ganz allgemein mit der Topographie des Corti'schen Organes bekannt ist, die merkwürdig veränderte Lage der Membrana Corti auffallen. Sie ist ja bekanntlich über dem Sulcus spiralis internus ausgespannt und reicht über dem Corti'schen Organ hinweg bis zur äusseren Haarzelle. Sie deckt dasselbe und hat ja deshalb die Bezeichnung „Tectoria" erhalten. In allen drei Abbildungen nun ist sie factisch keine Tectoria mehr, sondern sie liegt ganz entfernt vom Corti'schen Organe über dem Sulc. spir. int. (Fig. IX. u. X) oder (Fig. VIII) sie ist soweit nach innen verschoben, dass sie gerade nur über der Crista spiralis liegt.

Auch sieht man sie nicht im Profil, wie an anderen Radiärschnitten, sondern sie ist so gelagert, dass man ihre ganze untere Fläche vor sich hat. (Fig. VIII, 13; Fig. IX, 10; Fig. X, 8.)

Dass dieser constant wiederkehrende Befund kein artefacter sein kann, liegt auf der Hand. Derselbe ist vielmehr durch folgende Momente bedingt.

1) Durch einen degenerativen Vorgang an ihrem inneren, längs der Crista spiralis befestigten Theil. In der That sieht man an Präparaten, an welchen die Oberfläche der letzteren nicht, wie in Fig. VIII u. IX mit Lymphzellen bedeckt ist, dieselbe zerklüftet, wie gefranst; dies ist die Ursache ihrer Trennung; die vollendete Abhebung oder Verschiebung in der Richtung gegen die Reisner'sche Membran geschieht

2) wahrscheinlich durch den Anprall des Lymphstromes gegen die untere Fläche der Tectoria, wodurch diese schliesslich en face zu liegen kommt. Dabei kommt sie in Contact mit dem inneren in Folge von Atrophie gewunden gewordenen Theil der Reisner'schen Membran, und so kann sie schliesslich mit diesem verschmelzen. Die Tectoria selbst zeigt sich vielfach, sowohl an ihren Rändern, namentlich am sogen. Randstrang wie auch auf ihrer unteren Fläche, theils mit Lymphzellen, theils auch mit ein- und vielkernigen Zellen besetzt (Fig. VIII, IX, X). Es mag sein, dass die Membran selbst, wenn sich auch der directe histologische Nachweis nicht führen lässt, eine Ernährungsstörung erfährt. An sehr dünnen Schnitten nämlich blieb sie bei Pikrocarminfärbung ungefärbt oder wurde gelb, nicht roth.

Die Veränderungen der Crista spiralis.

Betrachtet man die Figg. VIII u. ff., so vermisst man die concave Einbuchtung des Sulcus spiralis internus und den scharfkantigen Vorsprung des Labium vestibulare; die sonst tiefe Furche des Sulcus ist abgeflacht und der scharfkantige Vorsprung des Labium vestibulare ist durch einen stumpfen Höcker repräsentirt, auch abgesehen von seiner Infiltration mit Lymphzellen. Entwickelungsgeschichtliche Untersuchungen lehren (Boettcher, Middendorp, vergl. Schwalbe, Anatomie des Ohres S. 356), dass der spitze Winkel des Labium vestibulare seinen Vorläufer in einem wenig markirten stumpfen Winkel hat, der indessen schon während des embryonalen Lebens die definitive Gestalt annimmt. Möglicherweise hängen die abgebildeten Formveränderungen[1]) mit der Zerrung und Loslösung der mit der Crista innig verbundenen Tectoria zusammen, von welcher wir bereits oben gesprochen haben.

Aber auch das Gewebe der Crista erscheint verändert, zuvörderst vermisste ich an manchen Präparaten (Fig. VIII) auf der oberen Knochenlamelle resp. auf der oberen Fläche der Nervenausbreitung den grössten Theil der an Radiärschnitten sonst so deutlich markirten spindelförmigen, mit ihrer Längsachse parallel jenen Oberflächen und radiär gestellten Kernen[2]) (periostale Lage der Crista[3]). Zuweilen vermisst man ferner in der mit der periostalen Lage zusammenhängenden, den grössten Theil der Crista bildenden Substanz — Substantia propria oder Stroma der Crista — jene „eckigen oder sternförmigen, kernhaltigen Körperchen, die möglicherweise analog den Verhältnissen in der Hornhaut auf ganz oder theilweise von Zellen erfüllte anastomosirende Hohlräume zurückzuführen sind“ (Schwalbe, l. c.). Vielmehr erscheint — einzelne stark gestreifte Stellen abgerechnet — das Gewebe der ganzen Crista (vergl. Fig. VIII, Cr.) als bestände sie nur aus der Glashaut, die im normalen Zustande auf die vestibuläre Fläche der Substantia propria der Crista aufgelagert ist und eine mit der Grundsubstanz der letzteren continuirliche, glasartige, zellenlose Schichte ausmacht, die Gehörzähne bildet, den Sulcus spir. int. überzieht und den Hauptbestandtheil vom Labium tympanicum cristae darstellt.

An anderen Präparaten (s. Fig. IX) bilden, indem die sternförmigen Körper der Propria ihre Ausläufer verlieren, diese und die periostale Schichte eine zusammenhängende Schichte, während die Glashaut getrübt

[1]) Auch die Formveränderung der Oberfläche der Crista s. Fig. IX. — [2]) In Fig. VIII sind sie nur noch so spärlich, dass man sie zählen kann. — [3]) Wir folgen hier Schwalbe, l. c. S. 358.

oder durch eine Infiltration von Lymphzellen entweder gar nicht (Fig. VIII) oder nur noch wenig (Fig. IX) sichtbar ist.

Die in den interdentalen Furchen gelegenen Zellen zerfallen, ebenso die auf der Oberfläche gelegenen Epithelzellen. Aus der Abbildung IX ersieht man, dass es wirkliche Cylinderzellen sind [1]). Die Zellen des Sulcus spiralis internus können erhalten bleiben; aber sie zeigen dann ein gekörntes Aussehen (Fig. IX u. X) oder sie zerfallen theilweise (Fig. VIII u. XI); im letzteren Falle erfahren sie vor dem Zerfall zuweilen eine Vergrösserung und dunklere Schattirung, eine Granulirung des Kernes, der auf Kosten des Protoplasmas des Zellleibes bis nahe zur Zellwand reicht (s. Fig. XI). An diesem Vorgange der Degeneration und des Zerfalles kann auch das Labium tympanicum der Crista Theil nehmen; wodurch dieselbe ein gerieftes oder gefranstes Aussehen erhält (s. Fig. X u. XI). Dabei kann der Raum des Sulcus spir. int. frei bleiben; oder er zeigt sich mehr oder weniger ausgefüllt mit Lymphzellen oder moleculären Zerfallsproducten (Fig. X). Die letzteren findet man nicht selten dem Labium tympanicum aufgelagert, wodurch dasselbe verschmälert erscheint (Fig. VIII).

Die eben beschriebenen Veränderungen in der Crista rühren wahrscheinlich von einer Thrombose ihrer Blutgefässe her; ich sage wahrscheinlich, denn an keinem meiner Präparate habe ich weder überhaupt ein Blutgefäss, noch gar ein thrombotisches gesehen. Der negative Befund steht theilweise mit der Infiltration der Crista mit Lymphzellen im Zusammenhange (vergl. Fig. VIII u. X).

Veränderungen der Membrana basilaris.

An verticalen Radiärschnitten lassen sich bekanntlich zwei Schichten von verschiedenem Bau unterscheiden. Die obere ist eine homogene Fortsetzung der hyalinen oberen Platte des Labium tympanicum; sie geht auf der äusseren Seite ebenso continuirlich in die hyaline Auskleidung des Sulcus spiralis externus über. Schwalbe bezeichnet diese Schichte als Membrana basilaris propria. Auf ihrer unteren Fläche lagert als Fortsetzung der unteren Lamelle des Labium tympanicum eine zellenreiche Gewebsschicht, die tympanale Belegschicht (Retzius).

[1]) Eine continuirliche Cylinder-Epithelschicht, von welchen die Kerne in den interdentalen Furchen die Reste darstellen, kommt nur beim Embryo vor (Retzius, Gehörorgan der Wirbelthiere S. 278). Vergl. übrigens Schwalbe, Gehörorgan S. 359 und die betr. Fig. 140.

Der scharfe zugespitzte Uebergang des Labium tympanicum in die Grundsubstanz der Membrana basilaris fehlte an manchen unserer Präparate. Deutlich erkennbar ist derselbe in Fig. IX u. XI, nicht sichtbar in Fig. VIII u. X in Folge einer Auflagerung von Zerfallsproducten der benachbarten Nervenfasern. In manchen Präparaten ist die Propria der Basilaris in ihrem ganzen Verlaufe bis zum Sulcus spiralis externus, wo sie als Crista basilaris in das Ligam. spirale übergeht, von Lymph- oder mehrkernigen Zellen infiltrirt und deshalb nicht zu sehen (vergl. Fig. X). Der gleiche Befund kam auch öfter an der auf der Basilaris propria gelegenen kernhaltigen, hyalinen Schicht vor, ja in der tympanalen Belegschicht war der Befund ein ganz regelmässiger: in Fig. VIII bis XI sieht man längs der ganzen Basilaris, selbst noch eine Strecke weit bis unterhalb der markhaltigen Nervenfaserzüge eine mehr oder weniger breite Zone ein- und vielkerniger, theilweise auch wieder kernlos gewordener Zellen statt der eigenthümlichen spindelförmigen Zellen dieser Schichte.

In mechanischer Beziehung erleidet der äussere Theil der Basilarmembran insofern eine Veränderung, als derselbe in Folge der Atrophie des benachbarten Ligamentum spirale seine Anspannung verliert und statt horizontal in vestibulärer Richtung gewölbt erscheint (s. Fig. VIII u. XI).

Die Veränderungen des Corti'schen Organs.

Dieselben charakterisiren sich durch hyaline Degeneration, theilweisen oder gänzlichen Zerfall und Schwund seiner zelligen Gebilde; die Kerne bleiben länger erhalten, als der Zellkörper. Bei der Durchmusterung einer grösseren Zahl von Präparaten lässt sich eine gewisse Regelmässigkeit in der Zeitfolge der Atrophie oder des gänzlichen Zerfalls oder Schwundes nicht verkennen: Am frühesten gehen die inneren Epithelzellen unter, der Zeit nach folgen die Corti'schen und Deiters'schen Zellen, dann kommen die Corti'schen Bogen, und zwar der innere früher als der äussere, dann die Lamina reticularis. Am längsten widerstehen die äusseren Stützzellen, länger als die Claudius'schen und Boettcher'schen Zellen. Die einzelnen noch übrig bleibenden Gebilde des Corti'schen Organes erleiden dabei häufig eine Lageveränderung, eine Verschiebung bald in verticaler, bald in horizontaler Richtung, die Kerne werden dislocirt, vielfach nach Stellen, wo sonst gar keine vorkommen. Die Befunde der Atrophie an den einzelnen Präparaten sind ungemein mannigfaltig und wechselnd; eine detaillirte Beschreibung aller Befunde kaum möglich. Eine Anzahl derselben ist in Fig. VIII bis XI wieder-

gegeben und findet sich die genaue Beschreibung derselben bei der Erklärung der Abbildungen [1]). Es ist jedoch nothwendig, die Frage zu erörtern, ob es sich wirklich um atrophische Vorgänge oder um Kunstproducte resp. Reagentienwirkung handelt.

„In Betreff der Pfeiler, sagt Boettcher [2]), habe ich seiner Zeit, als man noch darüber stritt, ob sie leicht zerstörbare oder sehr widerstandsfähige Gebilde seien, deren Substanz Henle sogar eine dem Knorpel sich annähernde Härte zuschrieb, auf den Unterschied aufmerksam zu machen mir erlaubt, den sie im frischen Zustande und nach der Behandlung mit Salzsäure oder mit Chromsäure darbieten. Sie erhalten ihre grosse Widerstandsfähigkeit erst durch die Einwirkung dieser Säuren und können dann in gewisser Hinsicht viel leichter studirt werden.“ Da wir unsere Präparate mit Chromsäure entkalkt haben, so fällt jeder Einwurf, dass die abgebildeten Anomalien des Zusammenhanges der Pfeiler (vergl. z. B. Fig. X u. XI) artefact und nicht pathologischer Natur seien, hinweg. Ueberhaupt bin ich der Ansicht, es heisse den Thatsachen Zwang anthun, wollte man die beschriebenen Veränderungen des Corti'schen Organes als durch die Entkalkungsflüssigkeiten bedingt betrachten. Diese kann doch wahrlich die inneren Stütz- und Haarzellen nicht völlig zum Schwund bringen [3]). Ich stehe nicht an, die beschriebenen Veränderungen auf die Gefässthrombosen [4]) im Ligam. spirale, insbesondere auf die beschriebene Veränderung der Stria vascularis zurückzuführen. „In der Stria vascularis, sagt Schwalbe, haben wir vermuthlich das Organ zu erkennen, welches der Absonderung der Lymphe dient.“ (Gehörorgan S. 353.) Ist aber diese, wie in unserem Falle (vergl. Fig. VIII u. XI) zerstört oder degenerirt, so ist damit eine Fundamentalbedingung für die Veränderung der Lymphe und für eine Ernährungsstörung im Corti'schen Organe mit ihren Folgezuständen gegeben.

---

[1]) Dabei gebe ich zu, dass man über meine Deutung einzelner Befunde differenter Ansicht sein kann. In dieser Beziehung werde ich für wohlwollende Kritik und Belehrung sehr dankbar sein. — [2]) Rückblicke auf die neueren Untersuchungen über den Bau der Schnecke, im Anschluss an eigene Beobachtungen. Arch. f. Ohrenheilk. Bd. XXIV, H. 2 u. 3, S. 130. — [3]) Diese waren beispielsweise in einem anderen von mir untersuchten Falle, bei dem 120 Tage entkalkt werden musste, in schönster Weise erhalten. — [4]) Ob vielleicht eine directe myeotische Einwirkung bei der Veränderung des Corti'schen Organs stattgefunden, kann ich nicht entscheiden, da meine betr. Untersuchungen negativ ausgefallen sind.

Verwerthung der Befunde in Betreff von Streitfragen über den normalen histologischen Bau des Corti'schen Organs.

In seinen vorhin citirten „Rückblicken" u. s. w. hat Boettcher im Anschluss an eigene Beobachtungen die wichtigsten jetzt schwebenden Streitfragen über den Bau der Schnecke ausführlich einer kritischen Besprechung unterzogen.

Es liegt ausserhalb des Bereiches des mir gestellten Themas, auf selche hier näher einzugehen. Vielleicht habe ich ein anderes Mal Gelegenheit, meine Präparate in dieser Beziehung noch besonders zu verwerthen. Immerhin darf ich den Sachkundigen gegenüber hervorheben, dass Präparate über atrophische Vorgänge im Corti'schen Organe ganz besonders geeignet sind, über gewisse Streitfragen eine Entscheidung herbeizuführen.

In Bezug auf zwei strittige Punkte kann ich Boettcher völlig zustimmen: einmal, dass die Corti'sche Membran eine dritte Zone, den sogen. Randstrang, besitzt (vergl. Fig. IX u. X) und dann, dass die Corti'schen Zellen einen Basalfortsatz besitzen. Unzweifelhaft geht dies letztere aus verschiedenen meiner Präparate hervor. Deutlich abgebildet ist der Befund in Fig. IX und ganz besonders bei c in Fig. XI.

II. Bacteriologischer Theil.

Allgemeines und Historisches.

In seiner allgemeinen Pathologie auf S. 336 stellt E. Klebs[1]) die Frage: Gibt es Processe, welche mit einigem Grund als durch Kokkaceen hervorgerufen betrachtet werden können und die vermöge ihrer Eigenthümlichkeiten eine zusammengehörende Gruppe bilden?

In Beantwortung dieser Frage, sagt Klebs, müssen wir zunächst an die acuten Exantheme denken, welche von jeher in eine Gruppe zusammengefasst wurden auf Grund gewichtiger Uebereinstimmungen in der Art ihrer Verbreitung und Uebertragung, wie in ihren klinischen Erscheinungen. — Nach näherer Motivirung dieses Passus heisst es dann weiter: „Dieser typische Ablauf, welcher hier deutlicher sich kundgibt, als bei irgend einer anderen Infectionskrankheit, hat die

[1]) Die allgem. Pathologie oder die Lehre von den Ursachen und dem Wesen der Krankheitsprocesse. Erster Theil. Die Krankheitsursachen. Allgemeine pathologische Aetiologie. Jena 1887.

Zusammengehörigkeit der Krankheitsformen schon ersichtlich werden lassen, als man an eine parasitäre Natur noch nicht zu denken wagte. Jetzt dürfen wir wohl das Postulat mit grosser Zuversicht aufstellen, dass diese Krankheitsformen sämmtlich durch Mikroorganismen von ähnlicher Beschaffenheit hervorgebracht werden. Dieselben müssen die gemeinsame Eigenschaft besitzen, dass sie im Epithel den geeigneten Nährboden zu ihrer Ansiedelung finden und von dort aus jene localen und allgemeinen Erscheinungen in cyclischer Reihenfolge hervorrufen. Nach den bisher vorliegenden, wenn auch unvollständigen Erfahrungen, kann nicht gezweifelt werden, dass dieselben den Kokkaceen angehören. Hierfür liegen sichere Thatsachen vor für die Variola, zweifelhaftere Angaben für Scarlatina und Masern. Für die Variola hat Klebs selbst gezeigt, dass die in Betracht kommenden Kokken eine besondere Anordnung besitzen, welche nach K. als ein wichtiges Kennzeichen derselben anzusehen ist, nämlich ihre Anordnung zu Vieren[1]). Diese Tetrakokken kommen neben vereinzelten Kokken und solchen vor, die in unregelmässigen Haufen zusammenliegen, sowohl in der Pockenlymphe, wie in dem Schleimhautsecret des Rachens und der Trachea bei Pocken, wie auch in der Vaccinelymphe des Menschen und der Kühe. Auch Cornil und Babés wiesen die Tetrakokken in Variola wie in Vaccinepusteln nach[2]).

Bezüglich der Masern sind in der neueren Zeit eingehendere bacteriologische Untersuchungen von Cornil und Babés gemacht worden.

Cornil und Babés fanden in den pneumonisch erkrankten Lungen von an Masern Verstorbener grosse Massen von Diplokokken, welche ähnlich wie die Gonokokken aus zwei halbmondförmigen Körpern gebildet sind, durch eine helle Zwischensubstanz getrennt werden, in grösseren Massen Zoogloeen bilden oder sich kettenförmig aneinander lagern. Die Babés'schen Culturversuche mit Blut aus Masernflecken der Haut, sowie Entzündungsproducten der Lunge, Pleura und Lymphdrüsen (auf Blutserum vom Menschen und Rinde) ergaben Streptokokken. Die Glieder derselben waren 8-förmige Mikrokokken, doch fanden sie auch Aehn-

[1]) „Bei der ziemlich weiten Verbreitung der Tetrakokkenformen, in Anbetracht namentlich der Thatsache, dass nach Bordone-Uffreduzzi solche Formen auch unter den normalen Haut-Mikrophyten nicht fehlen, dürfte die specifische Bedeutung des sogen. Tetrakokkus Variolae (Klebs) doch wohl noch recht fraglich sein" u. s. w. S. Lehrbuch der pathol. Mykologie von P. Baumgarten. Zweite Hälfte, S. 389. — [2]) Bezüglich der Anwesenheit von Mikrokokken in den Menschenpocken sind nach Klebs die ersten Angaben von Luginbühl gemacht worden, welcher die von ihm in den ersten Anfängen der Pocke nachgewiesenen Riesenzellen als Träger des Virus auffasste.

lichkeit mit Streptokokkus pyogenes. Unter die Haut der Nase junger Meerschweinchen eingeführt, bringt er Röthung der Haut, Fieber und seropurulente Conjunctivitis hervor, Veränderungen, welche in ganz gleicher Weise auch nach directer Uebertragung des Blutes eines masernkranken Kindes erhalten wurden. (Vergl. Klebs, l. c.)

In der jüngsten Zeit hat L. Manfredi eine grössere Arbeit über den Masernpilz veröffentlicht [1]).

In zwei Fällen von Pneumonie nach Morbillen wurden mit den Sputis auf Plattenculturen die Friedländer'schen Pneumoniekokken nachgewiesen. Ausserdem fand Manfredi noch einen für Thiere pathogenen Kokkus, welcher beim Thierexperiment ein neues typisches Krankheitsbild erzeugte, welches Verf. dazu veranlasste, den betr. Mikroorganismus als „Mikrokokkus der progressiven Lymphome oder Granulome im Thierkörper" zu bezeichnen.

Die Form dieses Mikroorganismus ist oblong, mit abgerundeten oder stumpfeckigen Enden. Sie finden sich meist einzeln oder als Diplokokken, zuweilen zeigen sich auch mehr stäbchenförmige Elemente. Sie färben sich gut, ohne dabei ein charakteristisches Verhalten zu zeigen. Nach subcutaner Injection entstehen multiple, granulationsartige Neubildungen in Form von Knoten in inneren Organen. In den betr. Neubildungen finden sich die Kokken im Centrum der Zellen am zahlreichsten, weniger häufig ausserhalb der Zellen, selten in den Blutgefässen; sie haben demnach eine vorzugsweise intracelluläre Wirkung. Die Infectionsbahn bilden die Lymphgefässe.

Eigene Beobachtungen. Allgemeines.

Aus der früheren Beschreibung der in den Felsenbeinen vorgefundenen Veränderungen ergibt sich die für die folgenden Betrachtungen wichtige Thatsache ihrer, man darf geradezu sagen, vollkommenen Uebereinstimmung. Nichtsdestoweniger wird der Leser überrascht, mancher derselben vielleicht sogar durch die Angabe enttäuscht sein, dass mir der Nachweis von Mikroorganismen in prägnanter Weise in verschiedenen Gewebsterritorien nur in dem einen der beiden zuerst untersuchten Felsenbeine, in dem linken nämlich, gelungen ist. In dem rechten konnte ich den betr. Mikroorganismus nur in den Markräumen und in den Nervenzerfallsproducten zwischen den Blättern der Lamina ossea

[1]) Ueber einen neuen Mikrokokkus als pathogenes Agens bei infectiösen Tumoren. Seine Beziehungen zur Pneumonie. Fortschr. d. Medicin 1886, No. 22.

nachweisen [1]). Hieraus den Schluss ziehen zu wollen, dass dieselbe überhaupt nur im linken der Hauptfactor der Veränderungen gewesen sei, wäre gewiss verfehlt. Wenn manche Bacteriologen zugeben, dass der Nachweis von Mikroorganismen selbst bei Thierexperimenten zuweilen nicht so leicht sei, um wie viel mehr gilt dies von den betr. Untersuchungen an der Leiche, und namentlich bei solchen am menschlichen Felsenbeine, das manchmal erst wochenlang entkalkt werden muss, ehe man es schneiden und die Schnitte bacteriologisch untersuchen kann. Gerade hierbei muss man dann wieder besonders vom Glück begünstigt sein; denn fallen die Schnitte nicht ganz dünn aus, so sind sie zur bacteriologischen Untersuchung nicht brauchbar, und diese Schnitte können dann vielleicht gerade von Pilzen am meisten invadirt gewesen sein.

Dazu kommen dann noch die Schwierigkeiten des Nachweises in den Geweben; im Labyrinth besonders kann es sich in einzelnen Territorien um das Vorhandensein von nur ganz minimalen Mengen von Mikroorganismen handeln oder die Veränderungen sind bereits ältere; man trifft ja bekanntlich Mikroorganismen manchmal nur an frisch erkrankten Partien, so z. B. beim Erysipel (Koch, Fehleisen) oder die Schwierigkeiten des Nachweises liegen endlich in der Beschaffenheit des Mikroorganismus selbst; derselbe kann eine nur kurze Lebensdauer haben, rasch dogeneriren u. s. w.

Untersuchungsmethoden.

Die Untersuchungen wurden nur an Schnitten vorgenommen und zwar:

a) Nach der von Manfredi angegebenen Methode, l. c. S. 724. „Schwache wässerige Lösung von Methylenblau. Hierin bleiben die Schnitte viele Stunden (wie viele, ist nicht angegeben), werden nachher mit destillirtem Wasser gewaschen und mit Alcohol behandelt. Dann Aufhellung in Terpentinöl und Einschluss in Balsam.

b) Die auch von Manfredi empfohlene allbekannte Gram'sche Methode hat mir sehr gute Resultate geliefert, deutlichere als die vorige, weil die Schnitte besser entfärbt werden. Die betr. Schnitte lieferten mir, in Xylolcanada aufbewahrt, vorzügliche Dauerpräparate [2]).

[1]) In den beiden in Folge zu starker Entkalkung verstümmelten Felsenbeinen des zweiten Falls (vergl. Anmerkung S. 14) ist mir der Nachweis von Mikroorganismen gelungen: in den Markräumen und in dem hyalin degenerirten häutigen Halbzirkelgang der einen Seite. — [2]) „Die mikroscopische Untersuchung des Mikrokokkus in Gewebsschnitten bietet eine gewisse Verschiedenheit, welche ich auf zwei Gründe zurückführen zu müssen glaube. Der eine ist der, dass dieser Mikrokokkus nach einer gewissen Zeit seines Daseins die Anilinfarben

c) Nach der Gabbett'schen Färbungsmethode der Tuberkelbacillen [1]).

Gabbett's Methode der Tuberkelbacillenfärbung in Deckglaspräparaten ist eine geringe Modification der Neelsen'schen [2]). Die Farbstofflösung, die nach Gabbett alle übrigen Anilinfarbstofflösungen aus dem Felde schlägt, wird folgendermassen hergestellt:

Lösung I. 1 Theil Magentaroth (englische Bezeichnung für Fuchsin), 100 Theile Wasser, 5% Carbolwasser, 10 Theile absoluten Alcohol.

Lösung II. 100 Theile 25%ige Schwefelsäure, 1—2 Theile (Gr.) Methylenblau (die Lösung muss dunkelblau werden).

Zur Herstellung von Deckglaspräparaten wird Lösung I etwas im Uhrglas erwärmt, bis Dämpfe aufzusteigen beginnen. Die in üblicher Weise präparirten Deckgläser schwimmen darauf 2 Minuten lang.

Die Säurebehandlung und die contrastirende Nachfärbung wird nun geschickt in einen Act zusammengezogen durch Anwendung von Lösung II.

Das Deckglas wird nach Lösung I kurz in Wasser abgespült und kommt für 1 Minute in Lösung II. Nun bleibt nur noch übrig in Wasser abzuspülen, event. zu trocknen und in Canadabalsam einzulegen und das Präparat ist fertig. Soweit H. S. Gabbett.

Dr. Ernst gibt folgende Resultate:

1) Nicht nur Deckglaspräparate, sondern Schnitte werden durch Behandlung in Lösung I (2 Minuten lang) und Lösung II (1 Minute) auf's Schönste gefärbt.

2) Die Erwärmung der Lösung ist unnöthig, was namentlich für Celloidinschnitte sehr erwünscht ist.

3) Die Entfärbung des Gewebes und der Zellen wird eine so vollständige, wie sie bisher nur von der Futterer'schen Modification (einer immerhin recht umständlichen Procedur) erreicht wurde; dadurch wird die Contrastfärbung viel sauberer, klarer.

4) Die Farblösungen, sowie die Farben in Canadabalsampräparaten (gleichgültig, ob Schnitt oder Trockenpräparat) haben sich mir 3 Monate lang ganz unverändert in ihrer Zusammensetzung und ihrer Intensität erhalten.

---

nur schwach fixirt (wie ich das bereits oben erwähnt habe); deshalb kann man nach der Färbung der Schnitte die Entfärbungsmittel für das Gewebe nicht im Voraus genügend bestimmen; man läuft immer Gefahr, auch die Parasiten zu entfärben. Der andere Grund ist der, dass der besagte Mikrokokkus — der sich selten in Zoogleaform anordnet, vielmehr gewöhnlich das Protoplasma der Zellen angreift, wobei dann der Kern das Opfer einer lebhaften Segmentations- und Fragmentationsarbeit wird — oftmals erschöpft, inmitten der nicht vollständig entfärbten Fragmente des Kernes liegen bleibt." Manfredi, l. c.

[1]) Vergl. Gabbett's Färbung der Tuberkolbacillen. Besprochen und empfohlen von Dr. Paul Ernst. Correspondenzbl. f. Schweiz. Aerzte, Jahrg. XVII (1887). — [2]) Vergl. nach Ernst ein Referat der am 9. Juli 1887 edirten Nummer des Medical Record, betr. eine Notiz in No. 3319 des Lancet vom 9. April 1887.

5) Die einzelnen gefärbten Stäbchen treten mit ungleich grösserer Prägnanz und Deutlichkeit hervor. Das Auffinden einzelner Stäbchen, namentlich in Geweben, ist ungemein erleichtert, wahrscheinlich weil absolut keine rothen Töne im Gewebe zurückbleiben.

Nach meiner Erfahrung kann auch ich diese Methode für Schnittpräparate kokkenhaltiger Gewebe für sehr bequem und zuverlässig erklären.

Die Form, Anordnung und Grösse des Mikroorganismus. Invasionsbedingungen und Invasionswege. (Vergl. die Farbentafel.)

Der betr. Mikroorganismus ist den Kokkaceen einzureihen. Morphologisch unterscheidet er sich von dem von Manfredi beschriebenen durch die Constanz der runden Form, des kugeligen Wuchses, während Manfredi den seinigen als oblong mit abgerundeten oder stumpfeckigen Enden beschreibt; die Constanz der runden Form zeigt sich, gleichviel, ob der betr. Pilz als Mono-, Diplo- und Tetrakokkus (selten [1]), in Gruppen oder unregelmässigen Haufen, Ketten- oder Schnurform auftritt. Im Ganzen ist die Kettenform die vorherrschende. Die Grösse der einzelnen Kokken ist wechselnd, die grösseren sind vorherrschend. Legt man morphologisch einen besonderen Werth auf die Kettenbildung, so muss man auch diesen Pilz als einen Streptokokkus bezeichnen. Ob derselbe aber als specifischer Masernpilz angesehen werden darf, ist doch sehr fraglich. In dieser Beziehung dürften noch sehr umfangreiche Untersuchungen nothwendig sein. Eines möchte ich jedoch hier schon hervorheben. Bei der Pilzinvasion des Labyrinths nach Diphtherie handelt es sich ebenfalls um einen Streptokokkus und, wie wir wissen, um einen accidentellen und nicht um einen specifischen der Diphtherie zukommenden Mikroorganismus; bei dieser Krankheit kennen wir aber bereits die Invasionsbedingungen und die Invasionswege: Verlust des Schleimhautepithels im Rachen und den Luftwegen, Eindringen in die Lymphbahnen, besonders nach Eintritt der Gewebsnekrose im Rachen und dann von den Lymphbahnen in das Blut. Nehmen wir nun an, dass der bei Masern im Labyrinth gefundene Streptokokkus mit dem bei der Diphtherie identisch, also auch nur ein accidenteller und kein specifischer Mikroorganismus sei, so würde der Befund als Complication dieser Infectionskrankheit (der Masern) aufzufassen sein, ähnlich wie bei den

[1]) Dies seltene Vorkommen als Tetrakokkus muss in Bezug auf die obigen Angaben von Klebs betr. den Tetrakokkus bei Variola besonders hervorgehoben werden (vergl. S. 36).

verschiedensten anderen Krankheiten, welche mit Läsionen von Schleimhäuten einhergehen, wie bei der Variola, dem Typhus, dem Puerperalfieber; Läsionen von Schleimhäuten kommen aber bei den Masern in so prägnanter Weise wie bei den eben genannten Infectionskrankheiten seltener vor und namentlich weniger ausgeprägt, allerdings acute Formen von Pharyngitis und Tonsillitis, aber meines Wissens keine nekrotische Zerstörungen [1]). Es bliebe dann nur die Annahme übrig einer Einwanderung der Streptokokken in die Lymphbahnen und von da in die Blutbahnen, vermittelt durch eine aus der catarrhalischen Affection des Pharynx, der Tonsillen oder der Luftwege hervorgegangenen Läsion des Schleimhautepithels. Jedenfalls sind die Invasionsbedingungen für den Streptokokkus bei den Masern ungünstiger als bei den anderen Infectionskrankheiten; damit würde sich auch die Gefahr einer Pilzinvasion des Labyrinths bei dieser Infectionskrankheit vermindern. Factisch kommen (vergl. den klinischen Theil) Labyrinthaffectionen bei Masern sehr selten zur Beobachtung. In einer bald 30jährigen Praxis sind mir nur die zwei im klinischen Theile beschriebenen Fälle vorgekommen. Hiermit ist jedoch die Möglichkeit eines häufigeren Vorkommens an der Leiche durchaus nicht ausgeschlossen. Man bedenke, dass meines Wissens das Labyrinth an Masern Verstorbener noch niemals genauer und auch von mir selbst zum ersten Male untersucht wurde. Es wäre ein ganz merkwürdiger Zufall, wenn ich bei der allerersten Untersuchung gerade auf die höchst seltene Ausnahme gestossen wäre.

Regionäres Vorkommen.

Die Bemühungen, den Mikroorganismus in den verschiedensten Abschnitten des Felsenbeines nachzuweisen, waren vielfach fruchtlos, namentlich im rechten Felsenbein, wo mir der Nachweis nur in den Markräumen und an den Zerfallsproducten der Nerven zwischen den Blättern der Lamina spiralis ossea gelungen ist; in dem linken Felsenbein dagegen nicht blos in diesen, sondern auch in den Havers'schen Canälchen, im endo- und perilymphatischen Raume der Halbzirkelgänge, namentlich in intensiver Verbreitung im Gebiete der hyalinen Degeneration und hier wieder massenhaft im Bereiche der hyalinen Zerfallsproducte, ferner im hyalin entartoten Periost und diesem folgend bis hinein in die oben beschriebenen zerfressenen Knochenpartien, nament-

[1]) In den Leichen der von mir untersuchten Felsenbeine hat sich nichts dergleichen vorgefunden. Die Section wurde von einem anerkannten Professor der pathologischen Anatomie gemacht.

lich in deren Buchten. Ein intracelluläres Vorkommen in den bisher beschriebenen Territorien konnte ich nirgends nachweisen, ausser in den Markzellen. Hier konnte ich sie bis zu 6 zählen, in Kettenform an der Peripherie der Markzelle, nahe der Zellwand, angeordnet. Auch innerhalb der colloiden Kugeln des Markraumes konnte der Nachweis geliefert werden. Negativ waren die betr. Untersuchungsergebnisse in der Schnecke [1]).

Biologische Eigenschaften des aufgefundenen Mikroorganismus.

Nachdem sich die Unmöglichkeit herausgestellt hat, den bei Masern aufgefundenen Mikroorganismus morphologisch von dem im Labyrinth bei Diphtherie nachgewiesenen zu unterscheiden, so wollen wir sehen, ob dies nicht in biologischer Hinsicht möglich ist. Diese Betrachtung erscheint um so dringender, als es bekanntlich fünf verschiedene Streptokokkenarten gibt, die sich morphologisch ebenfalls nicht unterscheiden lassen, deren pathogene Wirkung aber nichtsdestoweniger eine sehr verschiedene ist. Vergleichen wir nun die betreffenden histologischen Labyrinthbefunde bei Diphtherie mit denen bei Masern, so ergibt sich vor Allem die wichtige Thatsache, dass wir bei den ersteren sowohl Zeichen der Neubildung, nämlich kleinzellige Infiltration z. B. in den Havers'schen Canälchen und Markräumen, sowie Hyperplasie des Periosts in verschiedenen Regionen, z. B. an den Halbzirkelgängen, an dem Periost der Felsenbeinpyramide, als auch Nekrose, z. B. des Knochens und des Knochenmarkes gefunden haben, während die Befunde bei Masern nirgends die Zeichen von Neubildung, sondern nur von Nekrose aufweisen [2]).

In Betreff dieser pathogenen Wirkung stimmen nun unsere Befunde wieder mit denen von Manfredi überein. Er sagt nämlich (l. c.), die Function des von ihm zu seinen Versuchen benutzten Mikrokokkus scheine darin zu bestehen, dass sie Zellnekrose bewirken, und zwar indem sie direct intracellulär den Kern und die Structur der Zelle vernichten. Der Nachweis des Eindringens in das Innere der Zellen

[1]) Ueber die betr. Befunde im zweiten Felsenbeine vergl. die früheren Angaben. — [2]) Der Befund von zu Knochen umgewandelten Lymph- und von vielkernigen Zellen in den Halbzirkelgängen, Ampullen und Schneckenscalen ist bei der Diphtherie sowohl wie bei den Masern auf den mechanischen Vorgang der durch die eingewanderten Mikroorganismen hervorgerufenen Gerinnung der Lymphe und nicht auf eine directe biologische oder pathogene Wirkung derselben zu beziehen.

ist mir wenigstens unzweifelhaft bei den Markzellen gelungen, desgleichen die Zeichen von Nekrose in den verschiedensten Regionen des Felsenbeines. Freilich kann die Nekrose nicht überall als eine directe intracelluläre Wirkung des Mikroorganismus angesehen werden, vielfach ist dieselbe vielmehr sicher nur eine indirecte, herbeigeführt durch die in Folge der mycotischen Endothelverfettung entstandenen Gefässthrombosen.

Einwanderungswege in das Labyrinth.

Der Nachweis des Mikroorganismus innerhalb der Havers'schen Canäle und des endolymphatischen Raumes beweist die Existenz des betr. Pilzes innerhalb der Lymph- und Blutbahnen. Auf welche Weise von hier aus die Einwanderung in das Labyrinth geschieht, hierüber wolle man meine Untersuchungen über Pilzinvasion des Labyrinths nach Diphtherie vergleichen, wo die verschiedenen Möglichkeiten auf Grund der speciellen anatomischen und histologischen Verhältnisse des Labyrinths, namentlich hinsichtlich des Zusammenhanges seiner endo- und perilymphatischen Räume mit den betreffenden der Schädelhöhle genauer erläutert sind.

Kurzer Ueberblick über die Genese sämmtlicher vorgefundener Veränderungen.

Die Gerinnung der Lymphe betrachte ich bei den Masern wie bei der Diphtherie als einen durch die Einwanderung des Mikroorganismus bedingten rein mechanischen Vorgang. Der Zerfall der Lymphelemente im endolymphatischen Raume, der keine Blutgefässe besitzt, kann bedingt sein durch eine intracelluläre Wirkung des Pilzes und wäre dann als eine mykotische Nekrose aufzufassen. Der Zerfall derselben in allen blutgefässführenden Territorien kann aus gleicher Ursache zu Stande kommen oder die Folge sein der Gefässthrombosen oder von beiden. Die Gefässthrombosen sind die Folgen einer mykotischen Endothelverfettung. Was sie zur Folge haben ist bereits erläutert. Namentlich möchte ich aber hervorheben, dass aus den Gefässthrombosen sich die vielfachen und sehr bemerkenswerthen Veränderungen im Bereiche des Ductus cochlearis erklären lassen. Wie viel hier, namentlich am Corti'schen Organe, einer directen Einwirkung des Mikroorganismus zukommt, lässt sich wegen negativer Untersuchungsergebnisse in dieser Richtung nicht angeben.

Einen hervorragenden Antheil dürfte die biologische Wirkung des

Pilzes an dem Zustandekommen der hyalinen Degeneration haben, ferner an dem Zerfall der Nerven zwischen den Blättern der Lamina spiralis ossea.

Der nekrotische Zerfall oder der gänzliche Schwund des Knochenmarkes ist wahrscheinlich die Folge der Obliteration der Havers'schen Canäle und einer directen Einwirkung des Mikroorganismus auf sein Gewebe. Jeder Factor für sich kann übrigens das gleiche Resultat haben.

Auch die Gefässnekrose kann diese doppelte Ursache haben. Sie kann ja bekanntlich bei länger bestehender Thrombose eintreten, weil durch sie die Ernährung der Gefässwand selbst leidet, sie kann aber auch die directe Folge der mykotischen Einwirkung sein.

III. Klinischer Theil.

Aus der beigefügten Literatur ergibt sich eine verhältnissmässig grosse Seltenheit von Affectionen des Labyrinths im Gefolge von Masern. Diese scheinen noch seltener zu sein, als im Gefolge von Diphtherie. Ich selbst habe nur zwei typische Fälle beobachtet; die genauere Mittheilung derselben dürfte durch die Seltenheit einschlägiger Beobachtungen motivirt sein. Auch diese charakterisiren sich, wie die nach Diphtherie entstandenen Fälle, durch Taubheit, und zwar durch bleibende totale Taubheit und Gleichgewichtsstörungen, nämlich taumelnden Gang. Zur Erklärung dieser Erscheinungen, über welche ich in meiner Arbeit über Diphtherie mich ausführlich geäussert habe, liefern die pathologisch histologischen Befunde im Labyrinth von an Masern Verstorbenen genügende Anhaltspunkte. Ich gehe daher hier nicht noch einmal näher auf dieselben ein.

Krankengeschichten.

Erster Fall. Vollständiger Verlust des Gehörs mit taumelndem Gang im Verlaufe von Masern.

Die Notizen über diesen Fall verdanke ich der Güte des Herrn Collegen Dr. Habermehl in Edesheim, Pfalz.

„Das 5jährige Mädchen erkrankte am 12. Februar 1885 an den Masern und wurde von mir 3 Tage lang besucht. Ausser den gewöhnlichen Krankheitssymptomen: Fieber, entzündliche Affection der Brustorgane, ausgebreitetes Exanthem und dergl. stellte sich gleich beim Beginne Schwerhörigkeit ein, die alsbald in völlige Taubheit überging. In der Hoffnung, dass mit Ablauf der Krankheit auch das Gehör sich wieder einstellen würde, verhielt ich mich expectativ bis zum 1. März. Von da ab Einträufelungen von Adstringentien in den äusseren Gehörgang, denen

Dr. Stempel in Neustadt noch Vesicantien beifügte. Die Masernepidemie selbst war sehr ausgedehnt, verlief im Ganzen günstig und mit wenig Nachkrankheiten. Nur bei diesem Kinde stellte sich die Taubheit ein, die seither nicht im Geringsten sich gebessert hat und auf einer Nervenlähmung zu beruhen scheint, zumal sich auch Lähmungserscheinungen an den peripheren Theilen zeigen, was sich beim Gehen geltend macht. Das Kind strauchelt nämlich beim Gehen, schiesst dahin, ohne sich halten zu können. Weitere Beobachtungen konnte ich nicht machen, ich habe das Kind 3 Mal besucht und 3 Mal wurde es zu mir gebracht. So will es die ländliche Praxis."

Die von mir am 4. Mai angestellte Untersuchung ergab die hintere Hälfte des rechten Trommelfelles perforirt, keine Spur von Eiter, weder im äusseren Gehörgange, noch am Trommelfellreste, noch jenseits der Perforation (abgelaufener Proeess!). Das linke Trommelfell war eingezogen und zeigte starke Schleimhauttrübung. Absolute Gehörlosigkeit für alle Tonquellen. Starker Entengang. Nach sieben wirkungslosen Pilocarpin-Injectionen entzog die Mutter das Kind der weiteren Behandlung, die ich Herrn Collegen Habermehl bat, zu Hause fortzusetzen. Ueber den weiteren Verlauf habe ich nichts mehr erfahren, doch vermuthe ich, dass die Taubheit blieb, wie sie war.

Zweiter Fall. Vollständiger Verlust des Gehörvermögens mit zurückbleibendem taumelndem Gang nach Masern.

M. St., 12jähriges Mädchen, kam am 30. Mai 1885 zum ersten Mal in die Ohrenklinik.

Die Mutter gibt an, dass das Mädchen vor 5 Wochen mit Fieber und heftigem Kopfschmerz erkrankte, dass 8 Tage später Masern aufgetreten, die ohne besondere Complication wieder geheilt seien. In der 2. Woche der Erkrankung sei „das Gehör sehr rasch verloren gegangen, Schwindel sei eingetreten und beim Verlassen des Bettes in der 3. Woche schwankender Gang".

Bei der Untersuchung zeigen sich auf beiden Seiten der Lichtfleck verkümmert, die Schleimhaut des Trommelfelles getrübt. Patientin ist absolut gehörlos, taumelt noch stark beim Gehen.

Nach zwölf Pilocarpininjectionen, die keine Spur von Erfolg hatten, entzog sich Patientin einer weiteren Behandlung.

Epikrise beider Fälle.

Mit Ausnahme der rechtseitigen Trommelfellperforation im ersten Falle, die vielleicht schon älteren Datums war, zeigen beide Fälle einen durchaus gleichartigen Symptomen-Complex — absolute Taubheit und Gleichgewichtsstörung, nämlich taumelnden Gang. Beide Fällen lassen sich mit Hilfe der oben beschriebenen Labyrinthveränderungen, auf deren Details ich hier verweise, erklären. Als anatomische Ursachen der Gleichgewichtsstörungen dürften die Veränderungen in den halbzirkelförmigen Canälen resp.

Ampullen anzusehen sein, die Taubheit konnte bedingt sein durch Blutungen in die grösseren Nervenzüge, Zertrümmerung der Nerven und Untergang einer grösseren Zahl von Nervenfasern, ferner durch Ausfüllung der Schneckentreppen in Folge schichtweiser Anlagerung von Lymphzellen mit ihren weiteren Veränderungen, sowie endlich durch die bereits näher beschriebenen Veränderungen im Terminalapparate des Nerven, unter welchen die colloide Entartung und die Atrophie des Corti'schen Organes oben anstehen. Dass solchen Veränderungen gegenüber jede Therapie machtlos ist, wie sie in der That in beiden Fällen war, braucht kaum hervorgehoben zu werden. Indessen ist meine Casuistik bei Weitem zu klein, um für alle Fälle von nervöser Ertaubung nach Masern jetzt schon eine absolut ungünstige Vorhersage zu stellen. Immerhin gehören dieselben sicher zu den schwersten Formen nervöser Ohrenkrankheiten.

Dass die Prognose nicht immer absolut ungünstig zu sein braucht, hierfür ist die merkwürdige Beobachtung von F. Rohrer ein sprechender Beleg [1]).

Ein 12jähriges Mädchen wurde am 8. Tage nach der Maserneruption plötzlich von vollständiger Taubheit beider Ohren befallen. Beginn und Verlauf der Masern hatte nichts Aussergewöhnliches dargeboten. Subjective Geräusche beiderseits, hier und da mit Uebergang in bestimmte musikalische Töne, taumelnder Gang ist nicht angegeben. Das Examen musste wegen der vollständigen Ertaubung schriftlich geführt werden. Absolute Gehörlosigkeit für alle Tonquellen auch in der Knochenleitung. Negativer Befund; etwas Tubenschwellung. 25 Tage anhaltende Taubheit. Wiederkehr des Gehörvermögens nach 2tägigem Kopfschmerz, eigenthümlichen Sehstörungen und psychischen und nervösen Zufällen: Verstimmung, Melancholie, starrer Blick und träge reagirende Pupillen und eine Serie eklamptiformer Anfälle.

Ausser einem centralen Leiden, meint Rohrer in der Epikrise des merkwürdigen Falles, sei ohne Zweifel auch ein gewisser Zusammenhang des Leidens mit den Masern und einer Erkrankung der Tuba und des Mittelohres. Es dürfte durch diese eine Herabsetzung des Hörvermögens eingeleitet worden sein. Die nachfolgende absolute Taubheit, verbunden mit tiefen Störungen der Nervenfunction im Allgemeinen und des Acusticus im Besonderen, müssten durch centrale Veränderungen und Läsionen hervorgerufen worden sein. Es könne eine Hyperämie des Labyrinths und eine neuritische Reizung des Acusticus vom Mittelohre aus vorkommen. Rohrer erinnert dabei an die Einwanderung maligner Coryzabacterien (Klebs) durch Stirnhöhle und Siebbein, wie durch Panken-

[1]) Ein Fall von plötzlicher Taubheit nach Masern. Correspondenzbl. f. Schweizer Aerzte, Jahrg. XIV, 1884.

höhle, wodurch Gehirnhyperämie, speciell der Basis und ödematöse Schwellung des Arachnoideal-Gewebes und einzelner Nervenscheiden hervorgerufen werden könne. Diese serösen Durchtränkungen an der Gehirnbasis kämen, meint Rohrer, bei den dortigen Verhältnissen sehr leicht zu Stande und seien transitorische schwere Meningeal-Symptome, namentlich bei Kindern, relativ häufig als Folge dieser Vorkommnisse zu diagnosticiren. — Immerhin kann man gegen die Hypothese der Genese der vollständigen Taubheit durch Hyperämie und Acusticusreizung einwerfen, dass diese Veränderungen wohl kaum absolute Taubheit erzeugen. Vielleicht erklärt dieselbe ungezwungener die Annahme eines im Verlaufe von Wochen wieder resorbirten hämorrhagischen Exsudats am Acusticus. — Die höchst merkwürdigen concomitirenden Gehirnerscheinungen, welche die Wiederkehr des Gehörvermögens begleiteten, gestalten übrigens den Fall zu einem Unicum.

Uebersicht der Literatur über Masern als Ursache von Ohrenkrankheiten.

1. J. Toynbee, Die Krankheiten des Ohres. Deutsche Uebersetzung von Moos. Würzburg 1863, S. 366, nennt unter der 3) Rubrik Schwerhörigkeit, erzeugt durch die Einwirkung von Krankheitsgiften auf den Nervenapparat des Ohres ausser Gicht, Typhus, Scharlach und Mumps auch die Masern.
2. Ueber Ohrkrankheiten als Folge und Ursache von Allgemeinkrankheiten. Inaug.-Dissert. von Joh. Heydloff. Halle 1876. Erklärt die Masern im Verhältniss zu Scharlach für relativ gutartig in Betreff von Ohrenleiden.
3. J. Gottstein, Beiträge zu den im Verlaufe von acuten Exanthemen auftretenden Gehörsstörungen. Arch. f. Ohrenheilk. Bd. XVII, S. 16 u. ff. Unter 1193 in 3 Jahren von Gottstein behandelten Ohrenkranken waren 66 Fälle oder 5,5% durch Scharlach, Masern oder Pocken bedingt. G. beschreibt dabei ausführlich einen Fall von acuter, desquamativer Entzündung des Trommelfelles im Verlaufe der Masern, combinirt mit perforativer, eitriger Mittelohrentzündung, Heilung; sowie einen weiteren Fall von Halsdiphtherie und linksseitiger Otitis diphtheritica in der 2. Woche von Masern, ebenfalls mit Heilung.
4. L. Blau, Ueber die bei den acuten Infectionskrankheiten vorkommenden Erkrankungen des Ohres. Deutsche med. Wochenschr. 1881, No. 3. Nach Ansicht von Blau können die nach Masern auftretenden Ohrerkrankungen, besonders die eitrigen, sehr schwer sein.
5. L. Blau, Diphtheritische Entzündung des äusseren Gehörganges nach Morbillen, zu welcher sich 11 Tage später Diphtheritis faucium hinzugesellte. Berliner klin. Wochenschr. 1884, Bd. XXI, S. 33.
6. Beiträge zur Statistik der Ohrenkrankheiten von Dr. K. Bürkner. Arch. f. Ohrenheilk. 1884, Bd. XX, S. 81. S. 85 heisst es: „Masern geben anscheinend etwas seltener Veranlassung zu Ohraffectionen. Nach Kramer führten von sämmtlichen Kranken auf Morbillen ihr Ohr-

leiden zurück 3,0%, nach Schmalz 2,4, nach Harrison 2,7, nach Wilde 1,5, nach Zaufal 0,1 resp. 0,4, nach meinen Journalen 3,2% (Masernepidemie in Göttingen, Winter 1881/82)."

7. A. Tobeitz, Die Morbillen. Klinische und pathologisch-histologische Studien. Arch. f. Kinderheilk. Bd. VIII, S. 321. Otitis media war die häufigste Complication. 16 Mal bei 73 Genesenden. Aus den anatomischen Untersuchungen des Gehörorganes der letal endenden Fälle ergibt sich die Wahrscheinlichkeit einer noch häufigeren Erkrankung des Gehörorganes. Von 22 verstorbenen Kindern wurde 17 Mal die Paukenhöhle untersucht und bei allen 17 fand sich die Schleimhaut des Mittelohres erkrankt. Röthung und Schwellung der Schleimhaut, Zerstörung bis zum Knochen, Ausfüllung mit schleimig-eitrigen oder jauchigen Massen. Klinische Manifestation des Leidens bei diesen 17 Fällen nur 7 Mal. Bei zwei am 1. resp. 3. Tage nach Ausbruch des Maserexanthems Verstorbenen fand Tobeitz diese Otitis bilateralis auch an der Leiche. Tobeitz nimmt deshalb an, dass das Mittelohr wie die Conjunctiva und die Athmungsorgane bei Masern selbständig erkranken, dabei kann sich die Affection klinisch doch erst im Desquamations-Stadium zeigen. Das Exsudat der immer lobulären Masernpneumonie ist ein zelliges, zu Nekrose sehr geneigtes. Die bisher gefundenen Mikrokokken gehören nicht dem Masernprocess als solchem an.

Literatur in Betreff der Masern als ätiologisches Moment von erworbener Taubstummheit.

1. Die Krankheiten des Ohres von J. M. G. Itard. Deutsche Uebersetzung 1822, S. 445. Achtzehntes Capitel: Von der Taubheit durch Metastase. Itard erklärt die Masern für diejenige Krankheit, welche am häufigsten durch Metastase das Gehör vernichten.
2. F. L. Meissner, Taubstummheit und Taubstummenbildung, Leipzig und Heidelberg 1856, sagt S. 158: „Wir müssen Itard nach zahlreichen Erfahrungen beistimmen".
3. Die Verbreitung der Blindheit, der Taubstummheit, des Blödsinns und Irrsinns in Bayern u. s. w. von Dr. G. Mayr. 35. Heft der Beiträge zur Statistik des Königreichs Bayern. München 1877. No. 42: Im Jahre 1840 waren in Bayern unter 2897 Taubstummen 22 und 1858 3 solche in Folge von Blattern und Masern.
4. A. Hartmann, Taubstummheit und Taubstummenbildung, Stuttgart 1880, gibt in der Tab. XII, S. 76 unter 832 Fällen erworbener Taubstummheit 30 als nach Masern entstanden an.
5. Nach A. Hedinger, Die Taubstummen und die Taubstummen-Anstalten in Württemberg und Baden, kam auf 207 Fälle der zwei badischen Anstalten 1 Fall oder 0,48% nach Masern erworben.
6. Schwabach, Taubstummheit. S. Eulenburg's Realencyclopädie. Erwähnt die Seltenheit der Masern als Ursache erworbener Taubstummheit.
7. H. Schwartze, Krankheiten des Ohres, Stuttgart 1885, erwähnt S. 368 „grössere Blutextravasate in die Labyrinthhöhle und das häutige Labyrinth" auch bei Masern.

Die aus der mitgetheilten Literatur resultirende Statistik ergibt, die Statistik von Tobeitz ausgenommen, eine verhältnissmässig grosse Seltenheit von Ohrenkrankheiten im Allgemeinen nach Masern und von schweren Labyrinthkrankheiten insbesondere; die Zahl von Taubstummheit nach Masern würde sonst grösser sein. Gegenüber den schweren Veränderungen, welche das Maserngift im Labyrinth erzeugt, gewähren uns diese statistischen Resultate einen gewissen Trost.

Erklärung der Abbildungen.

Fig. 1 (Taf. I u. II).

Aus einem verticalen Radiärschnitt durch die erste Schneckenwindung und die angrenzende Region des Modiolus vom linken Felsenbeine. Es ist diejenige Hälfte des Schnittes wiedergegeben, welche der Schneckenwurzel näher gelegen ist. Hartnack 2/2. Tubus Null.

In dem Modiolus-Antheil sieht man ganz nach links und unten zwei gewundene, getrübte und verdickte Trümmerstücke der Art. audit. interna = g, von einer nach oben concaven Linie zum Theil begrenzt, einer Andeutung des structurlos gewordenen Perineuriums = s p, ferner von einzelnen noch erhaltenen Nervenfaserzügen und von mit ihren Endothelzellen besetzten Bälkchen der Arachnoidea[1]) durchzogene Lücken. Weiter nach oben ein rostfarbenes, in Pigmentmetamorphose begriffenes hämorrhagisches Exsudat.

g s p = Ganglion spirale.
s t = Scala tympani.
s v = Scala vestibuli.
l s p = Ligamentum spirale.
s t v = Stria vascularis.
v d c = verkümmerter Ductus cochlearis.
p = eine helle, feinfaserige Periostschichte an der medialen Wand der Scala tympani mit einer Gefässlücke.
p' = desgleichen mit zwei thrombosirten Gefässen.

Man sieht beide Scalen ausgefüllt, die Scala tympani vollständig, die Scala vestibuli theilweise von einer Masse, die zum grossen Theil besteht aus in knöcherner Umwandlung begriffenen Lymphzellen, zum geringsten Theil, und zwar nur an der Peripherie der in der Scala vestibuli liegenden Masse, in der Richtung gegen die Schneckenachse, aus kernlosen und zerfallenen Lymphzellen; diese Zone erscheint an Pikrocarminpräparaten hell, das Uebrige, die in knöcherner Umwandlung begriffene, von welcher der mit ↓ bezeichnete Theil bei 3/5 in Fig. 2 (Taf. I u. II) wiedergegeben ist, roth.

Die verknöcherten Massen sind mit dem Periost der betreffenden Räume in Contact, aber nicht mit demselben verschmolzen. Man sieht deutlich, dass eine Wucherung des Periosts auszuschliessen ist; auch kann man sich über-

[1]) Die fein punktirten, helleren, schmäleren Streifen; die dunkleren und breiteren Züge sind die Nerven.

zeugen, dass eine schichtweise Aneinanderlagerung der Zellmassen die Ausfüllung der Scalen allmälig zu Stande gebracht hat. Die Grenze der Ausfüllungsmasse in der Scala vestibuli bildet in der Richtung gegen das Ligamentum spirale die oberhalb der Memb. Corti eingerissene (artefact?), sonst aber noch erhaltene und stark verdickte Reisner'sche Membran, deren Epithel auch bei stärkerer Vergrösserung nicht mehr zu constatiren ist. Die letztere ist von der Ausfüllungsmasse gegen den Ductus cochlearis gedrängt, der auf diese Weise eine Verkümmerung erfahren hat. Der Sulcus spiralis internus ist von einer morphologisch nicht erkennbaren Masse ausgefüllt und bildet mit der Papilla acustica, der Memb. tectoria und der Region der Claudius'schen Zellen ein zusammenhängendes und zusammengedrücktes Ganzes, das sich nach aussen in die Stria vascularis fortsetzt und an welchem wegen der Dicke des Schnittes auch bei stärkerer Vergrösserung genauere histologische Details unmöglich zu erkennen sind.

Fig. 3 (Taf. I u. II).

Ein Querschnitt durch den häutigen und knöchernen Halbzirkelgang, sowie den angrenzenden Knochen (lateraler Schenkel des linken sagittalen oder oberen Halbzirkelganges) Glycerinpräparat. Hartnack 3/5. Tubus Null.

K = Knochen.
E = endolymphatischer.
P = perilymphatischer Raum.
h h = häutiger Bogengang.
p = Periost.
g = thrombosirte Gefässe.
g′ = thrombosirtes Gefäss mit hyaliner Wandverdickung.
z = eine Gruppe ein- und mehrkerniger Zellen.
P′ = perilymphatischer Raum mit hyaliner Degeneration von netzförmiger Structur.

Die im normalen Zustande scharf abgegrenzte Contour des knöchernen und häutigen Halbzirkelganges, sowie ihre elliptische Form ist verloren gegangen. Die Structur der knöchernen Umrahmung des Halbzirkelganges ist stellenweise undeutlich, das Periost theils aufgefasert, theils atrophisch (vergl. die periostale Begrenzung bei P′). Der endolymphatische Raum ist fast ganz ausgefüllt, zum grössten Theil von einer homogenen Detritusmasse, mit welcher (nach rechts in der Zeichnung) noch eine Anzahl kugeliger hyaliner Gebilde zusammenhängen.

Die Epithelschichte des häutigen Canals ist untergegangen, sie fehlt vollständig, die Propria ist nur noch theilweise (in der Zeichnung an der oberen Hälfte) deutlich zu erkennen. Die Bindegewebslage, die häutigen Bänder und ihre Endothelzellen bilden ein miteinander und mit dem zum grossen Theil gequollenen Periost zusammenhängendes Gebilde von einer theils netzförmig grossen, theils cactus- und traubenförmig aussehenden hyalinen Masse. Die Blutgefässe sind thrombosirt, bei g′ mit deutlich hyaliner Wandverdickung. Bei z sieht man eine Gruppe ein- und mehrkerniger Zellen. Die Stelle, welche mit zwei Linien < angedeutet, ist in der folgenden Figur wieder bei stärkerer Vergrösserung gegeben.

Fig. 4 (Taf. I u. II).

Hartnack 3/8. Tubus Null.

Bei dieser Vergrösserung tritt deutlicher hervor die Traubenform der hyalinen Degeneration, die Beschaffenheit der theilweise wieder moleculär zerfallenen hyalinen Massen, grobkörniger links und unten von dem auf dem Querschnitt getroffenen Blutgefäss, welches starke Wandverdickung zeigt, feinkörniger abwärts von dem auf dem Längsschnitt getroffenen Blutgefäss.

An dem letzteren ist besonders bemerkenswerth: 1) Die Beschaffenheit der Wandung; das lichte Aussehen derselben ist nämlich unterbrochen durch dunkle, kürzere und längere Striche, offenbar noch die Andeutungen der hyalin umgewandelten zelligen Wandelemente, sowie 2) der Inhalt. Die Blutkörperchen sind in Folge der früher vorhanden gewesenen globären Stase unregelmässig, grossentheils polygonal, und in Folge der später eingetretenen Schrumpfung findet sich zwischen ihrem Inhalt und ihrer Wand ein lichter Saum, desgleichen zwischen vielen einzelnen Blutkörperchen selbst.

Fig. 5 (Taf. I u. II).

Aus einem Verticalschnitt durch die Schneckenkapsel rechts. Die Zeichnung ist einer Stelle entnommen, welche 1 Mm. medialwärts von der Schleimhaut des Promontoriums gelegen ist. Hartnack 3/5. Tubus Null. Pikrocarminpräparat.

Der ganze Befund stellt Anfangs- und Endstadium der durch Obliteration der Havers'schen Canäle bedingten Knochenveränderung dar.

Das Anfangsstadium ist in dem unteren $^1/_5$ der Zeichnung wiedergegeben und von den übrigen $^4/_5$ derselben durch einen convex-concav verlaufenden, dunkel schattirten Streifen getrennt. Die unregelmässig aussehenden hellen Stellen im unteren $^1/_5$ stellen die bereits in Entkalkung begriffene Grundsubstanz dar und blieben durch Pikrocarmin ungefärbt. Die von ihnen begrenzten knöchernen Territorien, in welchen die Knochenkörperchen ihre Ausläufer zum Theil bereits verloren haben, erhielten mit Pikrocarmin eine blassrothe Färbung. Die oberen $^4/_5$, soweit sich dieselben in der Mitte durch grosse Lücken charakterisiren, stellen das Endstadium der durch Obliteration der Havers'schen Canäle bedingten Knochenveränderung dar. Ein Theil der Knochen-Grundsubstanz ist in Form von Brücken und Streifen, zum Theil mit Zerfallsproducten besetzt, noch erhalten, ein anderer begrenzt in Form von miteinander zusammenhängenden, bogenförmigen Linien kleinere und grössere lichte Räume; es sind dies vollständige Knochenlücken, entstanden durch Zerfall des Knochengewebes in Detritus mit nachfolgender Resorption. Die Havers'schen Canälchen (links in der Zeichnung) enthalten nur noch fädiges Fibrin und zeigen ein streifiges Aussehen, ein anderes (rechts unten) ausser der streifigen Beschaffenheit Schrumpfung des Inhaltes.

Das Knochengewebe rechts und links von den eben beschriebenen oberen $^4/_5$ zeigte blassrothe Färbung, ein feinfaseriges Aussehen, zum Theil mit verkümmerten, zum Theil ganz ohne Knochenkörperchen; dasselbe gilt von der unmittelbaren Nachbarschaft der obliterirten Havers'schen Canäle. Die Havers'schen Canälchen links blieben farblos, alles Andere zeigte gelbe Pikrinfärbung, so wie sie die Zeichnung wiedergibt.

Fig. 6 (Taf. I u. II).

Aus einem Horizontalschnitt durch die Schneckenkapsel rechts. Die Zeichnung ist einer Stelle im Knochen entnommen, welche 2 Mm. lateralwärts vom Binnenraume der zweiten Schneckenwindung liegt. Hartnack 3/5. Tubus Null. Glycerinpräparat.

Die durch die Zeichnung wiedergegebenen Veränderungen sind im Ganzen dieselben, wie sie vorhin als Endstadium von den oberen 4/5 in Fig. 5 auf dem Längsschnitt wiedergegeben sind, nur sind dieselben auf ein grösseres Territorium ausgedehnt. Ausser den vielfachen durch Untergang des Knochengewebes bedingten Lücken sieht man in der Mitte der Zeichnung eine noch erhaltene ovale Knocheninsel mit Knochenkörperchen ohne Ausläufer, umgeben theils von entkalkter Grundsubstanz, theils (nach links und unten von der Knocheninsel) von einer Lücke. Die beiden Havers'schen Canälchen (rechts in der Zeichnung) sind thrombosirt. Die noch erhaltene Knochengrundsubstanz ist meist von einem feinkörnigen, homogenen Detritus bedeckt oder die durch die Züge desselben erzeugten Maschen schliessen solche feine Detritusmassen ein.

Fig. 7 (Taf. III u. IV).

Aus einem Querschnitt des Stapesköpfchens des rechten Felsenbeines. Hartnack 3/5. Tubus ausgezogen.

HK = Havers'sches Canälchen.
bk und bk' = Reste von wandständigen Blutkörperchen.

Soweit HK reicht, ist das Kaliber des Havers'schen Canälchens unverändert; die Blutkörperchen sind in Folge der Stase meist viereckig. Der grösste Theil des Havers'schen Canälchens ist bedeutend erweitert durch theils rundliche, theils ovale colloide Gebilde, Reste von Blutkörperchen sieht man nur noch an einzelnen Stellen des an der Wandung erweiterten Raumes, an welcher man das Endothel vermisst. Auch das Perithel fehlt in der ganzen Länge der unteren Wand zwischen bk und bk'.

Fig. 8 (Taf. III u. IV).

Aus einem Radiärschnitt durch die zweite Schneckenwindung und die angrenzende Schneckenkapsel. Hartnack 3/5. Tubus Null.

1. Knöcherne Schneckenkapsel. 2. Aeussere oder periostale Schichte des Lig. spirale. 3. Region der mittleren oder lockeren Schichte (atrophirt). 4. Innere Schichte. g = thrombosirte Gefässe. 6. Glashelle Substanz der Crista basilaris, welche bei 6 statt wie im normalen Zustande mit concaver Krümmung, fast rechtwinkelig in die Memb. basilaris übergeht, während diese, statt horizontal, gekrümmt ist. In diesem Bereiche fehlen die Claudius'schen und Boettcher'schen Zellen. Statt derselben sieht man nur Zerfallsproducte. Ebenso fehlen zwischen 5 und 6 die Zellen des Sulcus spiralis externus. Statt derselben sieht man ein- und mehrkernige Zellen. 8. Region der Stria vascularis. 9. Reisner'sche Membran. 9'. Insertion derselben an das hier abgelöste Ligam. spirale. 9''. Die an ihrer Ursprungsstelle atrophirte Reisner'sche Membran. 10. Die zwischen den Blättern der Lamina spiralis

ossea gelegenen radiären, markhaltigen Nervenfasern. Die vielen regelmässig wiederkehrenden lichten Stellen sind durch untergegangene Nervenfasern bedingt. Cr = Crista spiralis. 11. Ihr Labium vestibulare mit Lymphzellen infiltrirt. Diese Infiltration setzt sich bis zu 9″ und 15 fort bis über den Rand der Cr. spiralis hinaus. 12. Labium tympanicum der Crista. Diese selbst zeigt grossentheils ein homogenes, kleinentheils ein streifiges Aussehen, ausgenommen an ihrer inneren Partie, wo man (rechts von 9″) auf der oberen Fläche der Nervenausbreitung noch spärliche, spindelförmige, radiär gestellte Kerne der periostalen Cristaschichte sieht. 13. M. Corti oder tectoria en face sichtbar und dislocirt. Die Tectoria ist grossentheils mit der Reisner'schen Membran verschmolzen; die verschmolzenen Partieen sind convex-concav. 14. Randstrang der Tectoria mit ein- und vielkernigen Zellen und Zerfallsproducten besetzt. 15. Ihr innerer befestigter Ursprung in Zerfall begriffen. 16. Sulcus spiralis internus; sein Epithel theils in Zerfall begriffen, theils fehlend. Die glashelle Substanz des Labium tympanicum der Crista (12), in Zerfall begriffen, verschmälert, ihre Oberfläche gerieft statt glatt; unter der Oberfläche Zerfallsproducte, theilweise den Anfang der Basilaris bedeckend, daher der Uebergang in diese undeutlich. Die kernhaltige Schicht der Basilaris kernlos, der Anfangstheil der letzteren gestreift. Die tympanale Belegschicht (t b) der Basilaris scheinbar verbreitert. Dies rührt von einer Infiltration kernloser, sowie ein- und mehrkerniger Zellen her, welche sich noch in das Bereich des Nerven an seiner Unterfläche (in der Gegend von 12) hinzieht. 17. Innerer, 18. Aeusserer Pfeilerbogen. 19. Aeussere Stützzellen.

In Betreff des in prägnantester Weise veränderten Ligamentum spirale orientirt man sich am besten vermittelst des grossen, sichelförmigen, fast ganz leeren Raumes (3), in welchem nach unten eine grosse Colloidkugel gelegen ist, die den entsprechenden Theil des Ligamentum spirale (im normalen Zustande gegen die Scala vestibuli zu concav) in diese bogenförmig hineingedrängt hat. Der sichelförmige Raum repräsentirt die durch Gewebszerfall zu Grunde gegangene sogen. mittlere, lockere Schichte (3) des Ligamentum spirale (Schwalbe), deren letztes Product die hyaline Kugel ist. Die äussere im normalen Zustande verdichtete, periostale Schichte (2) ist zwar erhalten, aber aufgelockert, und hat ihre sonst kernreiche Beschaffenheit grossentheils eingebüsst. Auch der angrenzende Knochen ist verändert (vergl. Text). Die nach abwärts und rechts gelegenen fünf ovalförmigen Räume sind Venen mit geschrumpftem Inhalt, welche dem Uebergange des Knochens zur knöchernen Zwischenwand zwischen erster und zweiter Windung angehören (vergl. Schwalbe's S. 7 citirte Arbeit), was durch die Verschiebung des tympanalen Antheiles des Ligamentum spirale in der Zeichnung weniger deutlich hervortritt, als dies bei der mikroscopischen Betrachtung des Präparates sicher sich constatiren lässt. Das nach links und etwas nach unten von der colloiden Kugel gelegene, thrombosirte Gefäss ist eine Vene. Abwärts und nach innen von dieser sieht man eine atrophische Partie, welche, wie auch die thrombosirte Vene der inneren im normalen Zustand verdichteten Schichte (4) des Ligamentum spirale angehört. Diese dritte breite Zone des Ligamentum spirale, welche im normalen aus verdichtetem, zellenreichem Bindegewebe besteht, hat ein lichteres Aussehen, als im normalen Zustande dadurch, dass ein Theil der noch erhaltenen Zellen kernlos, ein

anderer Theil derselben ganz untergegangen ist. Das höchste Stadium seiner Atrophie ist unterhalb der colloiden Kugel nach innen und unten von dieser (s. den Text oben).

An der inneren, dem Sulcus spiralis externus zugewendeten Oberfläche der inneren Schichte des Lig. spirale, vom Ansatz der Basilarmembran aufwärts, sieht man die glashelle Grenzschichte (5) im Zusammenhange mit der Basilaris, deren modificirte Fortsetzung sie ist (Crista basilaris, Schwalbe). Sie ist mit einer Anzahl ein- und mehrkerniger Lymphzellen besetzt, welche zum Theil wieder kernlos geworden sind. Ihr Epithel fehlt, ist untergegangen. Da, wo sie aufhört, beginnt die hochgradig veränderte Stria vascularis (8). Diese, im normalen Zustande mit der inneren Schichte des Ligamentum spirale innig verbunden, hat sich durch den pathologischen Vorgang von ihr abgelöst; die Ablösungsstelle ist durch eine nach oben bis zum Ansatz der Reisner'schen Membran (9') sich verbreiternde bogenförmige Lücke angedeutet. Hierdurch sinkt die Reisner'sche Membran schon an ihrem Ansatze mehr gegen den Ductus cochlearis und wird ihr Ansatzwinkel, äusserer oberer oder Vorhofswinkel stumpf, was er sonst nur erst in der dritten Windung ist. Theils in Folge dieser Ablösung, theils durch die morphologische Veränderung erleidet nun die Form des Ligamentum spirale im ganzen Bereiche der Scala vestibuli eine Umwandlung bis zur Unkenntlichkeit. Im normalen Zustande[1]) von der Insertion der Reisner'schen Membran bis zur Prominentia spiralis concav, an dieser Stelle convex, weiter abwärts wieder concav und überall scharfrandig, tritt der grosse Unterschied sofort hervor, namentlich durch das Fehlen der Prominentia spiralis und ihres Gefässes. Die Blutgefässe des Ligaments sind obliterirt. Statt des Ligaments sieht man eine unregelmässige Schichte kernloser, ein- und vielkerniger Zellen.

Das Corti'sche Organ ist bedeutend verändert. Auf der Membrana reticularis bis zum Ende der äusseren Stützzellen sieht man theils eine Anzahl hyaliner Kugeln mit bereits in körnigem Zerfalle begriffener Wand, theils feinen Detritus und geronnene Lymphe. Die inneren Stütz- und Haar- und die nach innen und unten von diesen gelegenen Epithelzellen fehlen. Man sieht statt derselben Detritus, wenige ein- und mehrkernige Zellen, die grösste nach aussen vom Körper des inneren Pfeilers.

Die nach innen und aussen vom inneren Pfeilerbogen zum Corti'schen Organe durchtretenden Nervenfasern fehlen. Die Configuration des Corti'schen (zwischen 17 und 18) Tunnels ist in Folge der veränderten Krümmung der Pfeilerbogen, namentlich des inneren, unregelmässig. Die Basalzelle des äusseren Pfeilers, sowie die Protoplasmaschichte fehlt.

Besonders bemerkenswerth ist die Veränderung im Bereiche der äusseren Stützzellen. Die Membrana reticularis reicht nur bis zur viertletzten äusseren Stützzelle. Die vorletzte ist bereits atrophirt, ihr dislocirter Kern liegt neben dem der drittletzten. Auch die Grenzwandungen der vier letzten Stützzellen sind bereits in Atrophie begriffen und ihre feinen Zerfallsproducte mit denen der Claudius'schen Zellen confluirt. Von den Deiters'schen Zellen sind die Basalstücke theils hyalin entartet, theils atrophirt. Von ihren Phalangenfortsätzen ist der von der zweiten und vierten am deutlichsten sichtbar. Die

[1]) Vergl. Fig. 1.

Atrophie der Haarzellen ist weiter vorgeschritten als die der Deiters'schen. Man sieht die Ueberreste der ersten und vierten Haarzelle als hyaline Kugeln der Membrana reticularis anhaften.

Fig. 9 (Taf. III u. IV).

Aus einem Radiärschnitt der zweiten Schneckenwindung des rechten Felsenbeines. Hartnack 3/5. Tubus ausgezogen.

1. Radiäre markhaltige Nervenfasern. 2. Crista spiralis. Ihre Oberfläche statt leicht convex, unregelmässig convex-concav, mit ein- und vielkernigen Zellen besetzt. Diese Infiltration setzt sich noch bis in den Sulcus spiralis internus fort. Die glashelle Schicht, Glashaut der Crista, ist getrübt. Die Ausläufer der sternförmigen Körper der Propria fehlen. Die Propria und die periostale Schicht bilden eine von radiär gestellten Kernen durchsetzte Lage, auf deren Oberfläche bis in die Nähe des Labium vestibulare (3) ein cylindrisches Epithel sitzt, dessen Contouren an der inneren Hälfte der Zellreihe durch beginnenden Zerfall bereits unregelmässig und undeutlich sind. 3. Ihr Labium vestibulare verkümmert (vergl. Text). 4. Ihr Labium tympanicum. Zwischen beiden der Sulcus spiralis internus abgeflacht, statt concav. 5. Die Reisner'sche Membran. 6. Uebergang des Labium tympanicum in die Basilarmembran. 7. Kernhaltige Schichte der Basilarmembran. 8. Die sogen. tympanale Belegschichte mit ein- und vielkernigen Zellen infiltrirt. 9. Epithel des Sulcus spiralis internus, zum Theil stark gekörnt. 10. Corti'sche Membran mit ihrem Randstrang. 11. Innerer, 12. Aeusserer Corti'scher Pfeiler. 13. Aeussere Stützzellen. 14. Ueberreste der atrophirten Corti'schen Zellen. 15. Atrophirte Basalstücke der Deiters'schen Zellen; zusammengedrängt durch ein querovales, hyalines Gebilde 16. Das Epithel der Reisner'schen Membran (5) fehlt; sie ist zum grossen Theil mit Producten der regressiven Metamorphose bedeckt, zwischen ihrer inneren, hier abnorm convex-concaven Partie und der Mitte der M. Corti oder tectoria (10) geronnene Lymphe; die Tectoria hat sich von dem Corti'schen Organe abgehoben und auf die Fläche gelegt. Unterer Rand und Randstrang, sowie ein Theil der Oberfläche sind theils mit ein-, theils mit vielkernigen Zellen bedeckt. Was von den Gebilden des Corti'schen Organes vor dem inneren Corti'schen Pfeiler (11) liegt, ist völlig untergegangen, nämlich die inneren Stützzellen, darunter die zu den inneren Hörzellen tretenden Nerven, die inneren Hörzellen selbst und die nach innen und unten von den Hörzellen gelegenen Epithelzellen (Retzius). Statt derselben sieht man zwischen 4 und 11 eine Gruppe vielkerniger Zellen, nach aussen und etwas nach oben von 11, dem inneren Pfeilerbogen aufliegend, zwei ovale, hyaline Gebilde (vielleicht Degenerationsproducte der inneren Haarzellen), die letzteren umgeben theils von einigen vielkernigen Zellen, theils von geronnener Lymphe, die das ganze übrige Corti'sche Organ bedeckt und umgibt.

Von den beiden Corti-Bogen zeigt nur noch der äussere fibrilläre Structur, der innere nur am Kopftheil, der Basaltheil ist homogen. Die äussere Bodenzelle fehlt. Man sieht den Corti'schen Tunnel ausgefüllt von einem ovalen Gebilde, derselbe umschlossen von einer ankerförmigen, dunkeln, homogenen

Masse, zum Theil dem inneren Pfeiler anliegend[1]), sowie von einer hellen, hyalinen, der Innenfläche der äusseren Pfeiler sich anschmiegenden, die von oben nach unten in ungefähr zwei gleiche Hälften getheilt ist[2]). Von den Phalangenfortsätzen der Deiters'schen Zellen sieht man nur zwei deutlich, den ersten und den letzten, ihre Basaltheile alle, aber verkümmert, und durch ein grosses, querliegendes, ovales, zwischen der letzten Deiters'schen und der ersten äusseren Stützzelle gelegenes Gebilde zusammengeschoben.

Verkümmerte Haarzellen sieht man drei ohne Haare, zwei davon, die zwei ersten, mit deutlichen gegen die Basilaris gerichteten Fortsätzen.

Die äusseren Stützzellen scheinen in ihrer Structur noch normal, ausgenommen die gekerbte Beschaffenheit ihres gegen den Ductus cochlearis gerichteten, im normalen Zustand convexen Begrenzung.

Fig. 10 (Taf. III u. IV).

Ein weiterer Radialschnitt aus der zweiten Schneckenwindung des rechten Felsenbeines. Hartnaek 3/5. Tubus ausgezogen.

1. Radiäre markhaltige Nervenfasern bei 1′ zerfallen. 2. Crista spiralis, fast ganz bedeckt und zwar die innere Hälfte mit kernhaltigen und die äussere Hälfte mit kernlosen Zellen und Zerfallsproducten. 3. Ihr verkümmertes Labium vestibulare. 4. Ihr Labium tympanicum. Der Uebergang in die Basilarmembran durch aufgelagerte Zerfallsproducte des Nerven verdeckt und nicht zu sehen. Die Oberfläche des Labium tympanicum ist theilweise zerfallen und hat dadurch ein gefranstes Aussehen. 5. Kernhaltige Schicht der Basilaris, zum Theil mit Zerfallsproducten bedeckt. 6. Basilaris propria, nur ihre äussere Hälfte sichtbar. 7. Die sogen. tympanale Belegschicht mit ein- und mehrkernigen Zellen infiltrirt. Die Infiltration reicht theilweise bis in die Membrana basilaris, daher diese undeutlich. 8. Die Corti'sche Membran mit ihrem Randstrang. 9. Der abgeflachte Sulcus spiralis internus mit seinem Epithel, auf welchem Zerfallsproducte liegen. 10. Region des inneren Pfeilers. 11. Aeusserer Pfeiler. 12. Aeussere Stützzellen. 13. Zerfallener, zum inneren Theil des Corti'schen Organs gehender Nerv. Die vor dem inneren Pfeiler gelegenen Gebilde des Corti'schen Organs fehlen vollständig wie in Fig. 9. Statt des inneren Pfeilers (10) sieht man ein birnförmiges hyalines Gebilde zum Theil mit einer ovalen, dunklen, kernhaltigen Zelle — der Kern selbst stark gekörnt — bedeckt. Der Körper des inneren Pfeilers fehlt, man sieht nur sein Kopfende. In der betreffenden Lücke sieht man ein grösseres und nebenan ein kleineres hyalines Gebilde, beide umgeben nach unten von einer einzelnen, nach oben von einer Gruppe vielkerniger Zellen, das ganze betreffende Territorium nach aussen begrenzt von moleculärem Detritus.

Der äussere Pfeiler (11) hat seine feine dunkle Längsstreifung am Fussstück theilweise eingebüsst, sein Kopfstück, sowie das des inneren Pfeilers sind stärker gestreift als normal. Der Protoplasma-Ueberzug und die Bodenzellen beider Pfeiler fehlen. Statt derselben sieht man den Corti'schen Tunnel

[1]) Das Ganze ist vielleicht die metamorphosirte Bodenzelle nebst deren Protoplasma-Ueberzug. — [2]) Vielleicht der metamorphosirte Protoplasma-Ueberzug des äusseren Pfeilers.

grossentheils ausgefüllt von einem runden und einem hutförmigen hyalinen Gebilde, letzteres mit zwei Kernen besetzt. Die auf dem äusseren Pfeilerbogen gelegene Zelle (11) ist vielleicht die weiter hinaufgerückte äussere Bodenzelle. Der ganze Befund wahrscheinlich ein Umwandlungsproduct der Bodenzellen und des Protoplasma-Ueberzuges der Pfeiler. Die zwischen 4 und 13 gelegene Zellgruppe ist ein Rest des untergegangenen Theils vom Corti'schen Organe, welches vor dem inneren Pfeilerbogen gelegen ist. Nerven sieht man in den Corti'schen Tunnel nicht eintreten. Verkümmerte Haarzellen (14) sieht man drei, sämmtliche ohne Fortsätze, ebenso viele veränderte Deiters'sche Zellen.

Von den Deiters'schen Zellen (15) ist die erste mit der ersten Haarzelle verschmolzen, beide sind verkümmert, die letzte, die vierte Deiters'sche Zelle ist die am wenigsten verkümmerte. Sie stellt einen convex-concaven, von einem auf ihr liegenden zelligen Gebilde scheinbar unterbrochenen Bogen dar, der sich bis in die Nähe der Basis verfolgen lässt. Das Basalstück der ersten Deiters'schen Zelle ist hyalin entartet, zwischen ihm und dem Basalende der letzten liegt eine unregelmässige trübkörnige Masse, über deren Angehörigkeit zu den einzelnen Zellen sich nichts Zuverlässiges angeben lässt. Es ist wahrscheinlich ein Conflux von mehreren degenerirten Deiters'schen Zellen. Zwischen der ersten Deiters'schen und der zweiten verkümmerten Haarzelle sieht man ein glasig aussehendes, birnförmiges Gebilde, welches durch einen schmalen Fortsatz mit der Reticularis verbunden ist. Basalwärts liegen auf und neben dem birnförmigen Gebilde eine Anzahl kleiner, hyaliner Körper.

Die äusseren Stützzellen sind theilweise verändert. Die fünf innersten zeigen eine auffallend blassere Beschaffenheit ihres Protoplasmas und von diesen am meisten die innerste, bei welcher auch der Kern viel blasser ist. Die vierte zeigt bereits Kernverlust und die fünfte zwei sehr blasse Kerne (Wucherungsvorgang vor dem Kernschwunde?). Die Claudius'schen und Boettcher'schen Zellen fehlen. Das ganze Corti'sche Organ ist theils von geronnener Lymphe, theils von moleculär zerfallenen Massen umgeben.

Fig. 11 (Taf. III u. IV).

Ein Radiärschnitt durch die zweite Schneckenwindung des linken Felsenbeines. Hartnack 3/4. Tubus Null.

1. Knochen. 2. Innere oder periostale Schichte des Lig. spirale, bei 2′ aufgelockert, nach innen ein hyaliner Balken (h), nach abwärts von 2 bei 2″ sieht man noch die Kerne der periostalen Schichte, sonst bis abwärts durch Gewebszerfall entstandene, mehr oder weniger grössere Defecte. Dasselbe ist bei der mittleren und inneren Schichte in dem oberen Abschnitt und bei der mittleren in dem unteren Abschnitt der Zeichnung der Fall. g = Thrombosirte Gefässe. 3. Glashelle Substanz, Fortsetzung der Propria der Basilaris. 4. Region der in Atrophie und Zerfall begriffenen Prominentia spiralis mit einem thrombosirten Gefäss, abwärts eine Gruppe von Lymphzellen, die noch weiter nach unten der glashellen Substanz (3) der Basilaris aufgelagert sind. In der Richtung zu den äusseren Stützzellen zeigt die Basilaris noch Andeutungen der zerfallenen Claudius'schen Zellen. 5. Die tympanale Beleg-

schicht, mit Lymphzellen infiltrirt, bis zu den radiären markhaltigen Nervenfasern. Die dem Labium tympanicum näher gelegene Schichte ist heller und in Atrophie begriffen. 6. Radiäre markhaltige Nervenfasern, ihr Eintritt zum Epithel (a) atrophisch, jenseits des Durchtritts körnige Zerfallsproducte. 7. Labium tympanicum der Crista spiralis. Auf derselben und etwas nach innen und oben Zerfallsproducte und einige Lymphzellen, die Oberfläche gerieft statt glatt. 8. Ihr Uebergang in die Basilaris. 9. Region des Sulcus spiralis internus; seine nach innen gelegenen Epithelzellen zum Theil kuglig, im beginnenden Zerfall, statt wie aussen niedrig. 10. Region der inneren Stütz- und Haarzellen, welche fehlen. An ihrer Stelle nach oben etwas Detritus. 11. Innerer Corti'scher Bogen defect. 12. Aeusserer Corti'scher Bogen. Sein eigentlicher Körper vom Kopf- und Fussstück getrennt und mit den Trennungsenden etwas verschoben. Bodenzellen und Protoplasmaschicht beider Pfeiler fehlen. 13. Kernhaltige Schichte der Basilaris von Zerfallsproducten bedeckt; die Zerfallsproducte bedecken zum Theil die angrenzende Propria der Basilaris. 14. Aeussere Stützzellen, ihre Aussenwand zum Theil mit vielkernigen Zellen bedeckt. Das Protoplasma der vier äusseren Stützzellen ist homogener und heller als das der übrigen.

Der grösste Theil der Corti'schen und Deiters'schen Zellen ist atrophirt. Von den Deiters'schen Zellen ist die letzte (d) noch am besten erhalten. Von einer Corti'schen Zelle (c), deren eigentlicher Zellkörper hyalin entartet, ist besonders hervorzuheben ihr in der Richtung zur Basilaris verlaufender noch erhaltener Fortsatz. Der innere Theil der Membrana reticularis fehlt.

Erklärung der Farbentafel.

Fig. A. Aus dem perilymphatischen Raume des sagittalen häutigen Bogenganges vom linken Felsenbein. Aus einem Sehfeld der hyalinen Degeneration mit theilweisem Zerfall der hyalinen Massen. Hartnack Oelimmersion 3/12. Tubus Null. 650:1. Man sieht hauptsächlich Mono- und Kettenkokken, hier und da auch unregelmässig angeordnete Gruppen und Haufen von Kokken.

Fig. B. Aus einem Markraum des linken Felsenbeines. Hartnack Oelimmersion 4/12. Tubus Null. 1000:1. Man sieht hauptsächlich Mono- und Diplokokken, vereinzelte Ketten und Haufen von Kokken. Das Mark war theilweise zu Grunde gegangen, daher ein Theil des Markraumes leer.

Fig. C. Aus einem Havers'schen Canälchen des linken Felsenbeines. Hartnack Oelimmersion 4/12. Tubus Null. 1000:1. Man sieht Mono- und einzelne Tetrakokken. Im Ganzen jedoch ist die Kettenform überwiegend.

Fig. D. Aus einem Havers'schen Canälchen des rechten Felsenbeines. Hartnack Oelimmersion 4/12. Tubus Null. 1000:1. Sämmtliche bisher genannten Formen sind auch hier vertreten, aber spärlicher.

TAFELN.

Berichtigungen zur Erklärung der Abbildungen.

Auf dem Umschlag und Titelblatt lies anstatt „Mit fünf Tafeln“ — *„Mit sieben Tafeln“*.

Auf S. 28 Zeile 12 von oben und S. 29 Zeile 4 von oben lies anstatt „Tafel III u. IV“ — *„Tafel III, IV u. V—VI“*.

Auf S. 55, 56, 57 lies bei Erklärung der Figuren 9, 10, 11 anstatt „Taf. III, IV“ — *„Tafel V, VI“*.

Auf S. 56 lies Zeile 5 von unten anstatt „nach aussen“ — *„nach aussen und oben“*.

Fig. 1.

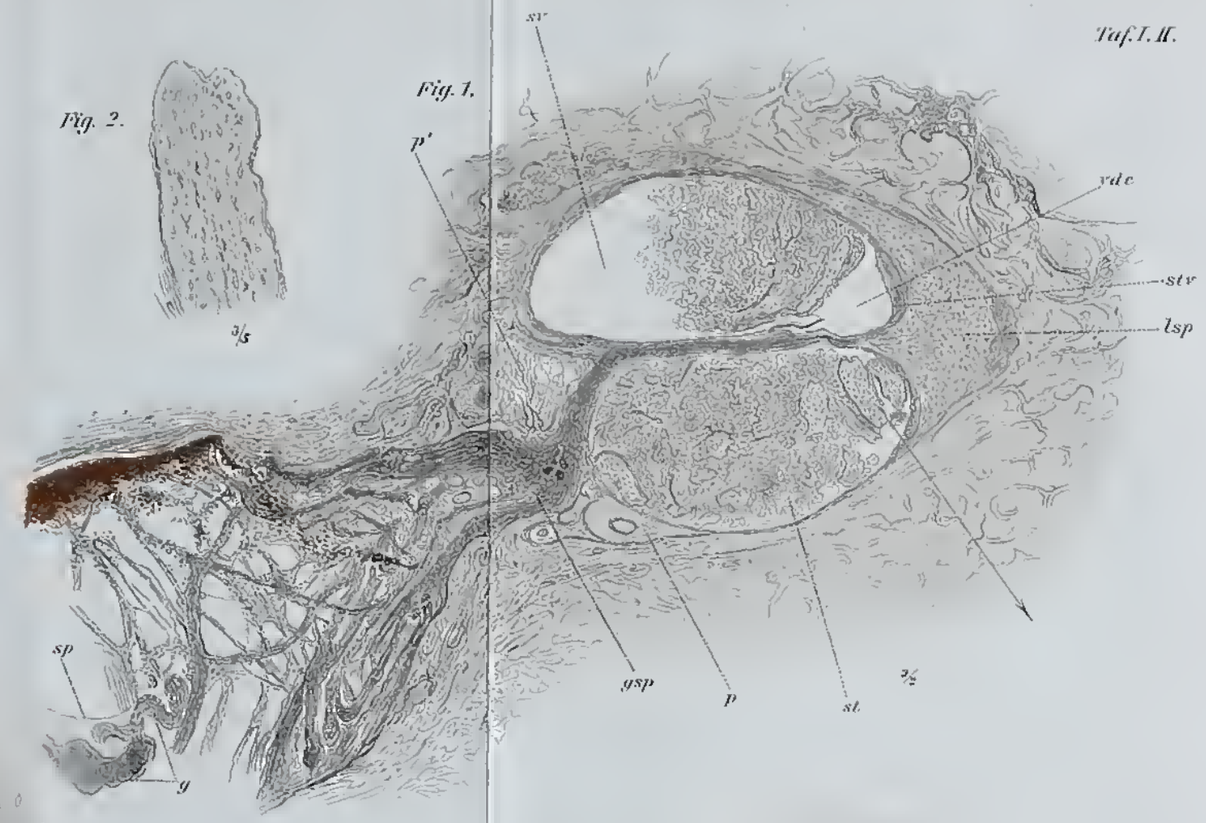

Fig. 2.

3/5

Fig. 3.

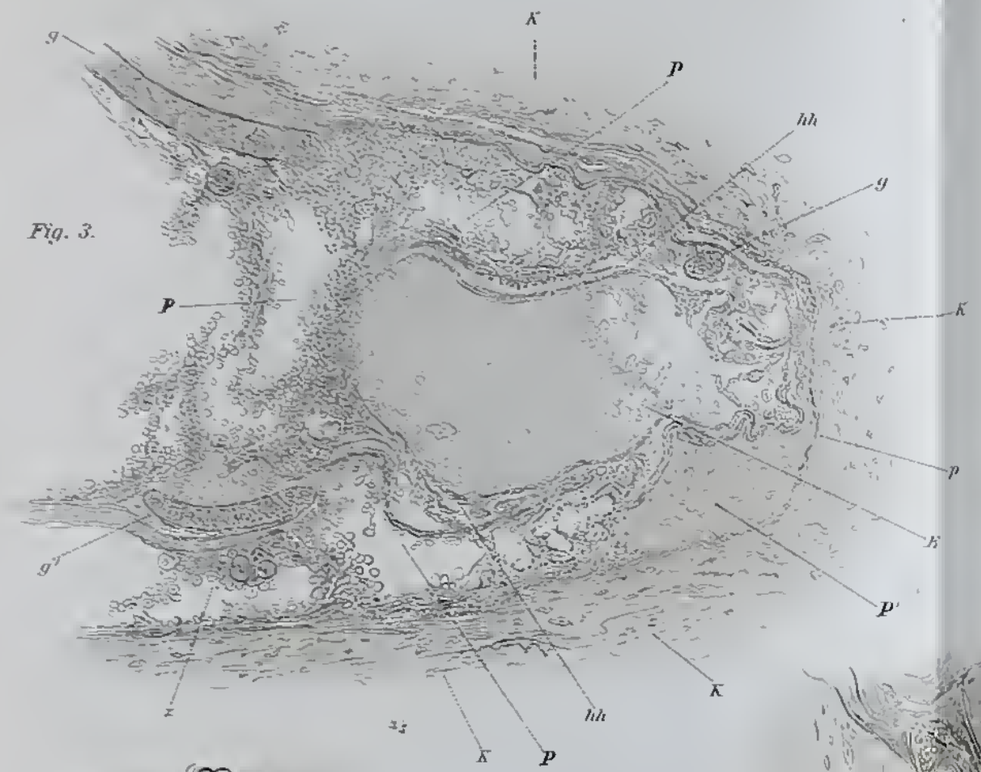

Fig 4.

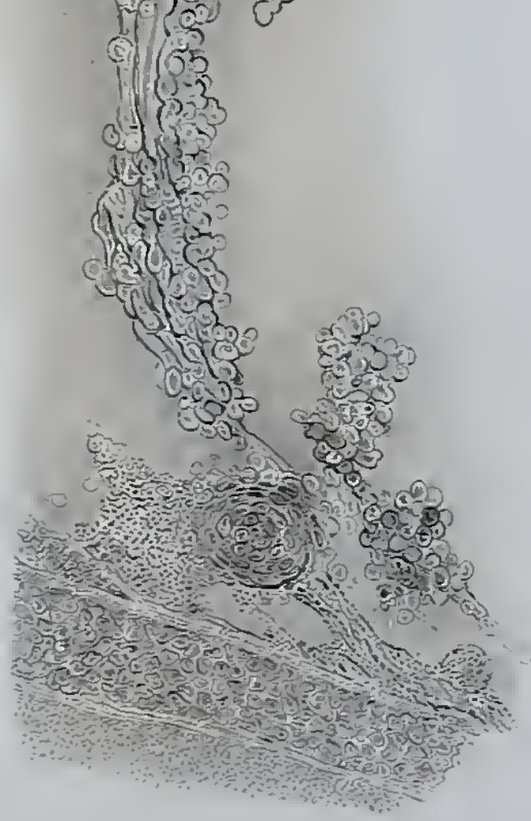

3/8

Fig. 5.

3/5

Fig. 6.

3/5

Verlag v J F Bergmann, Wiesbaden

Lith. Anst v C Kirst, Leipzig.

Fig. 7.

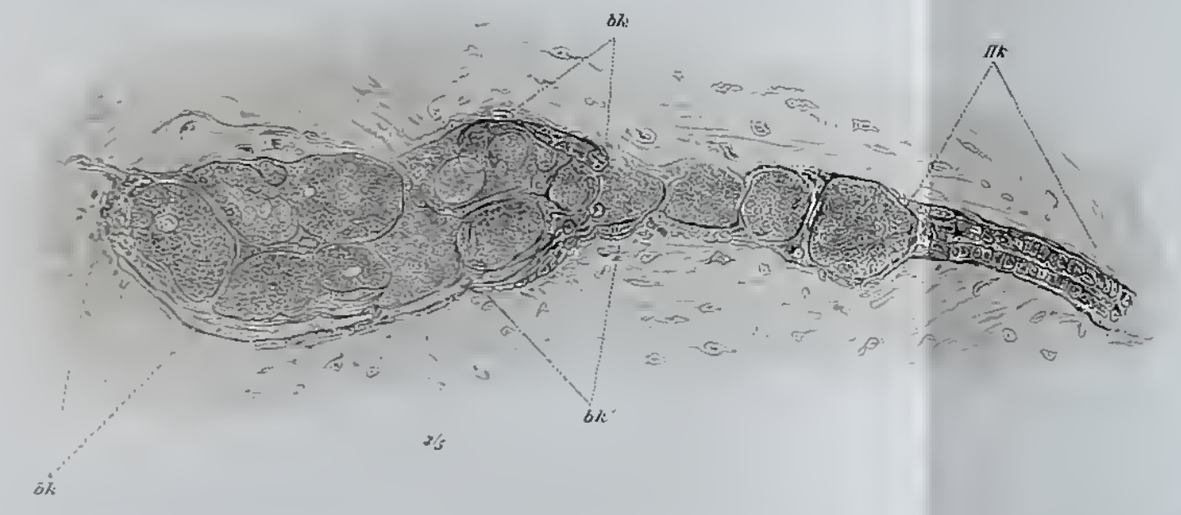

Fig. 8.



F. Voth gez.
Verlag v. J. F. Bergmann, Wiesbaden.
Lith. Anst. v. C. Kirst, Leipzig.

Fig. 10.

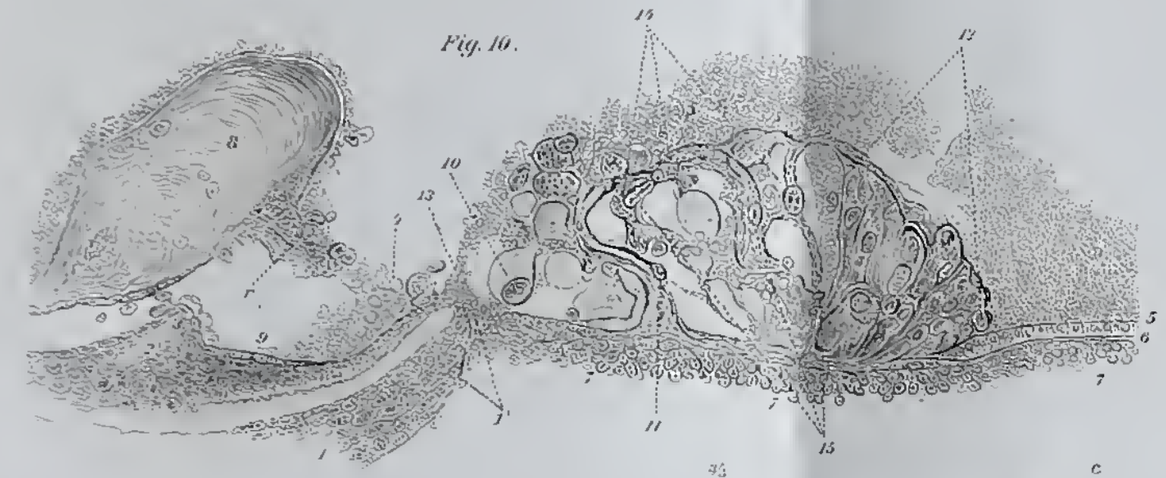

Fig. 11.



Fig. 9.

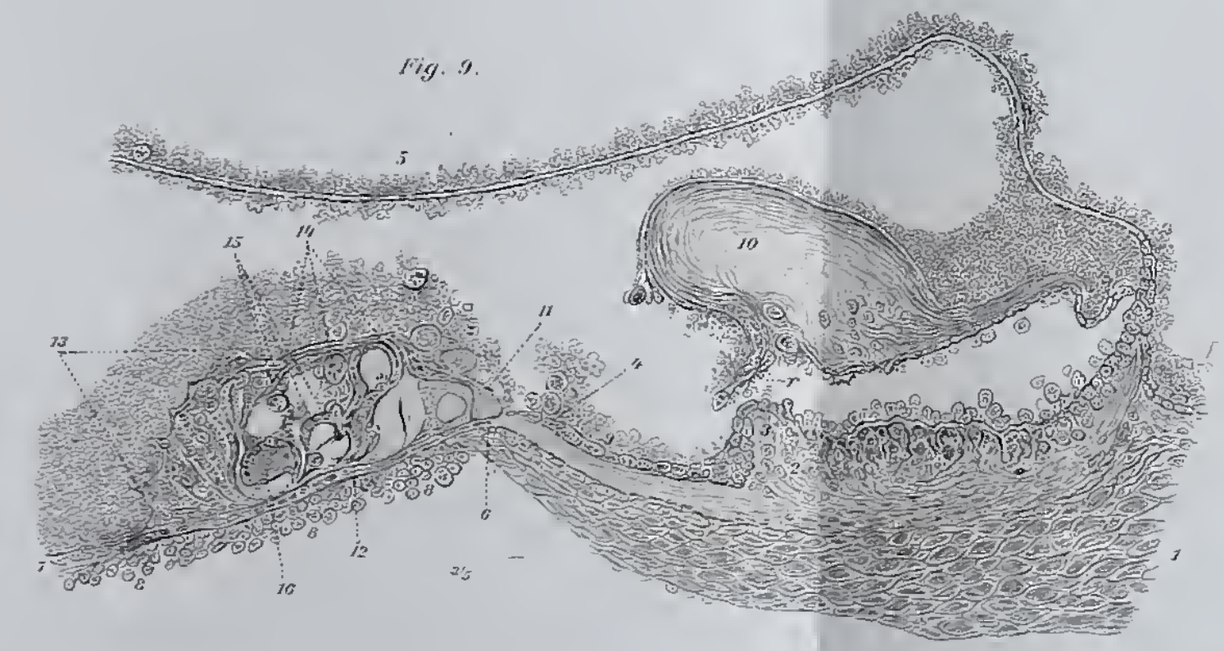

F. Teich. gez.

Verlag v. J. F. Bergmann, Wiesbaden.

Lith. Anst. v. C. Kirst, Leipzig.

Fig. A.



3/5

Fig. B.



4/5

Fig. C.



4/5

Fig. D.



4/5

Verlag v. J. F. Bergmann Wiesbaden

Lith. Anst. v. C. Kurst. Leipzig

420 p